

Tupa trauma abdomena u djece

Golem, Nikolina

Master's thesis / Diplomski rad

2021

Degree Grantor / Ustanova koja je dodijelila akademski / stručni stupanj: **University of Rijeka, Faculty of Medicine / Sveučilište u Rijeci, Medicinski fakultet**

Permanent link / Trajna poveznica: <https://um.nsk.hr/um:nbn:hr:184:083159>

Rights / Prava: [In copyright](#)/[Zaštićeno autorskim pravom.](#)

Download date / Datum preuzimanja: **2025-03-27**



Repository / Repozitorij:

[Repository of the University of Rijeka, Faculty of Medicine - FMRI Repository](#)



SVEUČILIŠTE U RIJECI
MEDICINSKI FAKULTET
INTEGRIRANI PREDDIPLOMSKI I DIPLOMSKI
SVEUČILIŠNI STUDIJ

Nikolina Golem

TUPA TRAUMA ABDOMENA U DJECE

Diplomski rad

Rijeka, 2021

SVEUČILIŠTE U RIJECI
MEDICINSKI FAKULTET
INTEGRIRANI PREDDIPLOMSKI I DIPLOMSKI
SVEUČILIŠNI STUDIJ

Nikolina Golem

TUPA TRAUMA ABDOMENA U DJECE

Diplomski rad

Rijeka, 2021

Mentor rada: doc.dr.sc. Ana Bosak Veršić, dr.med.

Diplomski rad ocjenjen je dana 28. lipnja 2021. godine u/na Medicinskom fakultetu

Sveučilišta u Rijeci pred povjerenstvom u sastavu:

1. prof.prim.dr.sc. Harry Nikolić, dr.med.

2. prof.prim.dr.sc. Nado Bukvić, dr.med.

3. doc.dr.sc. Ana Milardović, dr.med.

Rad sadrži 58 stranica, 15 slika, 18 tablica, 54 literaturna navoda.

Zahvala

Od srca se zahvaljujem svojoj mentorici doc.dr.sc. Ani Bosak Veršić na svom uloženom trudu, iskazanoj volji, pomoći i podršci koju mi je pružila tijekom izrade ovog diplomskog rada.

Veliko hvala mojim roditeljima, bratu, sestri i zaručniku na njihovoj pomoći, beskrajnoj podršci i razumijevanju tijekom proteklih šest godina.

I za kraj, hvala svim dragim kolegama i prijateljima što su mi studiranje učinili nezaboravnim iskustvom.

Sadržaj

1. Uvod	1
1.1. Etiologija tupe traume abdomena	2
1.1.1. Mehanizam ozljede karakterističan za svaki pojedini organ.....	3
1.2. Epidemiologija tupe traume abdomena	6
1.3. Klinička slika tupe traume abdomena.....	7
1.4. Dijagnostika tupe traume abdomena.....	9
1.5. Liječenje tupe traume abdomena	14
2. Svrha rada	21
3. Ispitanici i postupci	22
3.1. Ispitanici.....	22
3.2. Postupci.....	22
4. Rezultati	24
5. Rasprava	39
6. Zaključak	43
7. Sažetak	44
8. Summary	45
9. Literatura	46
10. Životopis	52

Popis skraćenica i akronima

ALT – alanin-aminotransferaza

AST – aspartat-aminotransferaza

CEUS – ultrazvuk s kontrastnim sredstvom

CT – kompjuterizirana tomografija

FAST – fokusirana procjena sonografijom u traumi

IBIS – integrirani bolnički informatički sustav

KBC – klinički bolnički centar

M – muški spol

MRCP – kolangiopankreatografija magnetskom rezonancom

MSCT – višeslojna kompjuterizirana tomografija

reFAST – ponavljajuća fokusirana procjena sonografijom u traumi

RTG – radiogram

UZV – ultrazvuk

Ž – ženski spol

1. Uvod

Trauma predstavlja vodeći uzrok mortaliteta i morbiditeta u djece (1). U pedijatrijskoj populaciji najčešće su traumatske ozljede glave i ekstremiteta dok su traumatske ozljede abdomena treće po učestalosti (1,2). Stopa smrtnosti nakon ozljede abdomena iznosi 8.5% (3). Po vrsti, trauma abdomena može biti tupa ili oštra. Tupa trauma abdomena zastupljena je u približno 85% slučajeva (4). Zbog anatomskih razlika, djeca su podložnija tupoj ozljedi abdomena od odraslih (2). Posljedično manjoj veličini i masi tijela, sila se pri udarcu raspodijeli na manju površinu (1,2). Također, u djece je prednja trbušna stijenka tanja jer sadrži manje potkožnog masnog tkiva i slabiju muskulaturu (2,5). Zbog veće elastičnosti, rebra u djece lakše prenose energiju udarca čime je njihova zaštitna uloga znatno slabija (1,6). Uz to što su djeca sama po sebi podložnija ozljedama, prepoznavanje i zbrinjavanje djece s tupom traumom abdomena predstavlja veliki izazov (4). Prikupljanje anamnestičkih podataka može biti otežano ovisno o dobi djeteta, smanjenoj govornoj sposobnosti uslijed neurorazvojnih poremećaja i/ili uslijed niže razine svijesti (7,8). Zbrinjavanje pacijenata s tupom traumom abdomena i posljedičnom ozljedom organa znatno se mijenjalo kroz povijest (9). Razvoj slikovne dijagnostike, ponajviše izum kompjuterizirane tomografije (CT), iznimno je utjecao na prijelaz iz obligatno operativnog na neoperativno (konzervativno) liječenje koje je danas metoda izbora (9,10).

1.1. Etiologija tupe traume abdomena

Tupu ozljedu abdomena mogu uzrokovati slučajne (*engl. accidental*) i namjerno nanesene (*engl. nonaccidental*) traume (6,11). Najčešći uzrok ozljede abdominalnih organa su prometne nesreće putnika u vozilu i nalet automobila na pješaka (8,12). Ostali česti uzroci su pad s visine, pad s bicikla i sportske ozljede (6,12,13).

Zbog svoje važnosti, udarac u upravljač pri padu s bicikla može se izdvojiti kao zaseban mehanizam ozljede (14). Udarac trbuhom u kraj upravljača predstavlja značajan rizik za razvoj ozljede abdominalnih organa neovisno o jačini sile udarca (15). Grosek J. i suradnici navode kako je, u slučaju udarca u upravljač bicikla, upravo abdomen mjesto udarca s učestalošću od 64% (14).

Garrett J. W. i suradnici u radu „*The seat belt syndrome*“ iz 1961. godine navode kako je sve češće korištenje sigurnosnih pojaseva u automobilima u velikoj mjeri zaštitilo putnike (16). Iako su smanjili učestalost smrtnog ishoda prometnih nesreća, sigurnosni pojasevi povećali su učestalost određenih ozljeda pogotovo u području abdomena (16,17). Rance C.H. i suradnici ističu kako se ozljede uzrokovane sigurnosnim pojasom javljaju u čak 10% djece sudionika prometnih nesreća (12). Korištenje sigurnosnog pojasa u području donjeg dijela abdomena povezano je sa specifičnim ozljedama koje zajedno nose naziv „*The seat belt syndrome*“ (16-18). Navedeni sindrom obuhvaća ozljedu lumbalnog dijela kralježnice (Chance-ova fraktura), ekhimoze trbušne stijenke i ozljedu crijeva (12,17). Opisane ozljede nastaju zbog nagle fleksije gornjeg dijela tijela preko sigurnosnog pojasa s posljedičnom kompresijom abdominalnih organa na lumbalni dio kralježnice (17). Djeca imaju veći rizik za tupu ozljedu abdomena korištenjem sigurnosnog pojasa od odraslih iz razloga što su sigurnosni

pojasevi namijenjeni odraslima (17). Ukoliko je ispravno korišten, sigurnosni pojas bi trebao prelaziti preko spine ilijake anterior superior zdjelične kosti koja u odraslih pruža čvrst oslonac (17). U djece sigurnosni pojas prelazi preko abdomena što povećava rizik od razvoja tupe ozljede abdomena (17).

Machi J. M. i suradnici u svom radu opisuju „igru Superman-a“ (*engl. Superman play*) kao jedan od mogućih mehanizama ozljede u djece (19). Tijekom igre djeca skaču s ormara na krevet pokušavajući letjeti kao *Superman* (19). Pri skoku zadobiju izravan udarac trbuhom o rub kreveta (19). U dječjoj populaciji, osim igre, ozljede abdominalnih organa česte su u kontaktnim sportovima (13).

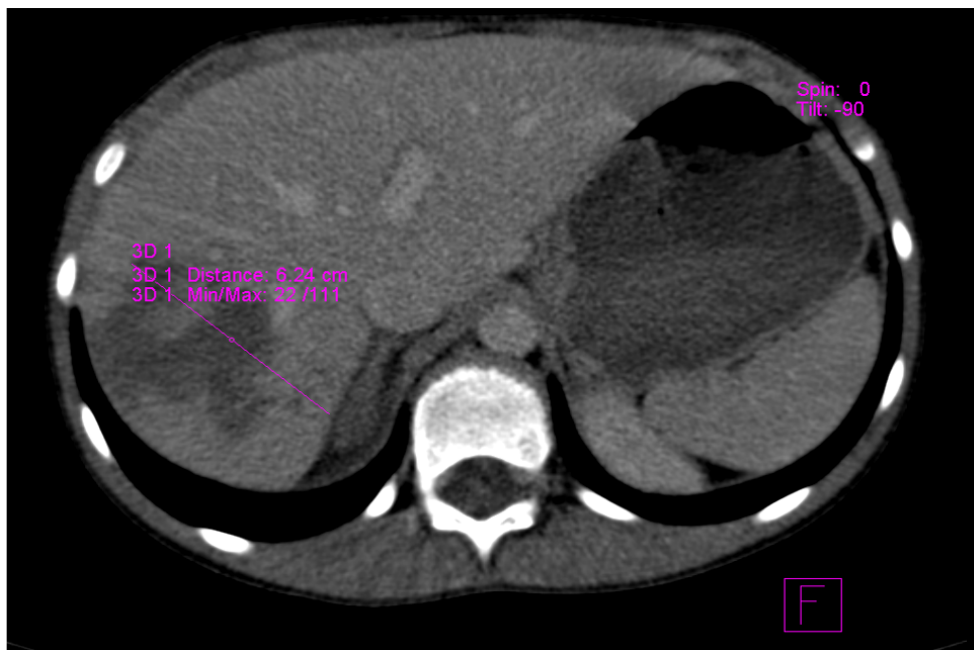
Namjerno nanesene ozljede, iako rijetke, predstavljaju ozbiljan rizik za razvoj tupe traume abdomena sa stopom smrtnosti od 44% (11,20). U slučaju namjerno nanesene ozljede, navedeni mehanizam nastanka najčešće ne odgovara težini zadobivene ozljede (11). Kao najčešći uzrok ozljeda, skrbnici djeteta navode pad u razini ili pad s male visine (11). Namjerno nanesene ozljede u najvećem broju slučajeva rezultiraju ozljedom gušterače i crijeva (11). Navedene ozljede nastanu zbog jakog i naglog pritiska organa uz kralježnicu (20). Iako ih je teško prepoznati, na namjerno nanesenu ozljedu treba posumnjati u slučaju nesrazmjera između opisa događaja od strane skrbnika i nastalih ozljeda (11).

1.1.1. Mehanizam ozljede karakterističan za svaki pojedini organ

a) Jetra

Ozljeda jetre u 80% slučajeva nastaje uslijed prometne nesreće, dok su u preostalih 20% slučajeva uzrok ozljede pad s visine i namjerno nanesene ozljede (*Slika 1*) (21). Izrazit pritisak na desni gornji kvadrant abdomena dovodi

do kompresije, a potom i ozljede jetrenog parenhima, komponenti portalne trijade i jetrenih vena (21). Van AS A. B. i suradnici su, uz prethodno naveden mehanizam, opisali i učinak deceleracijske ozljede koja dovodi do trakcije i rupture fiksacijskog aparata, peritonealnih sveza, drenažnog sustava donje šuplje vene, porte hepatis i distalnog kraja zajedničkog žučnog voda (ductus choledocus) (21).



Slika 1: Ozljeda jetre uzrokovana padom s visine.

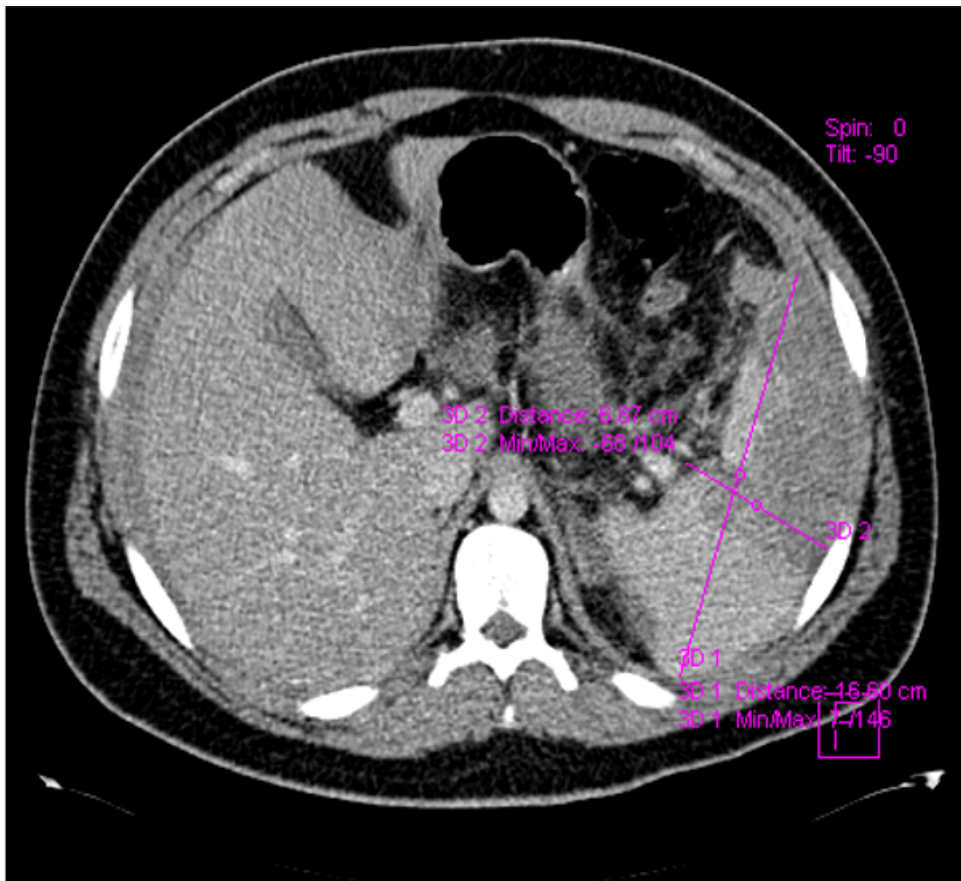
b) Žučni mjehur

Traumatska ozljeda žučnog mjehura u najvećem broju slučajeva nastaje kao posljedica prometnih nesreća (2,22). Ostali uzroci su udarac u upravljač bicikla i ozljede povezane sa sigurnosnim pojasom (2). Ozljeda žučnog mjehura je rijetko izolirana, a najčešće je udružena s ozljedom jetre (22).

c) Slezena

Mehanizam ozljede slezene sličan je u djece i u odraslih (23). Prometne nesreće i pad s bicikla najčešći su uzrok ozljede slezene (Slika 2) (24). Ostali

uzroci su sportske ozljede i namjerno nanesene ozljede (23). Ozljeda slezene može nastati djelovanjem manje traume u djece koja boluju primjerice od limfoproliferativnih bolesti i infektivne mononukleoze (1,6). Drugim riječima, bolesti koje rezultiraju splenomegalijom čine djecu podložnijima ozljedi slezene (1,6).



Slika 2: Ozljeda slezene, uzrokovana padom s bicikla, liječena operativno.

d) Bubrež

Ozljeda bubrežga češća je u djece nego u odraslih iz nekoliko razloga; bubrezi su pokretniji, smješteni su niže u abdomenu, relativno veći i imaju manje visceralnog masnog tkiva (25-27). Okur M. H. i suradnici naveli su kako je u 90% slučajeva ozljeda bubrežga posljedica tupe traume abdomena (27). Mohamed A. Z. i suradnici kao najčešći mehanizam ozljede navode prometne nesreće u 52.6% slučajeva i pad s visine u 34.2% slučajeva (25). Ishida Y. i

suradnici su u svojoj studiji zamijetili veću učestalost teške ozljede lijevog bubrega u odnosu na desni te su kao objašnjenje naveli protektivnu ulogu jetre na desni bubreg (26).

e) Gušterača

Ozljeda gušterače najčešće nastaje kao posljedica prometne nesreće, ozljede uzrokovane upravljačem bicikla i namjerno nanesene ozljede (5,8). Ranije spomenute anatomske razlike djece i odraslih razlog su zašto je ozljeda pankreasa češća u djece nakon tupe traume abdomena (28). Pritisak gušterače o lumbalni dio kralježnice, djelovanjem sile, može dovesti do laceracije, krvarenja i/ili potpunog prekida kontinuiteta tkiva gušterače (5).

f) Crijeva

Traumatske ozljede crijeva izuzetno su rijetke (29). Mehanizmi ozljede kod kojih je potrebno posumnjati na ozljedu crijeva su ozljede uzrokovane sigurnosnim pojasom (*engl. Seat belt syndrome*) i upravljačem bicikla (8,29). Također, namjerno nanesene ozljede često dovode do ozljede crijeva (11).

1.2. Epidemiologija tupe traume abdomena

Trauma je najčešći uzrok mortaliteta i morbiditeta u pedijatrijskoj populaciji (3). Tupa trauma abdomena češća je u djece muškog spola (30). Uslijed tupe traume abdomena, jetra i slezena su najčešće ozlijeđeni organi (31). Ozljeda bubrega treća je po učestalosti i čini 10% tupih ozljeda abdomena (27). Iako rijetka, ozljeda gušterače je četvrta najčešća ozljeda abdomena s učestalošću do 10% (32). U 42% do 75% slučajeva, ozljeda gušterače je posljedica udarca u upravljač bicikla (15). Najčešće se javlja u djece između 5 i 18 godina života (33). Englum B. R. i suradnici su, u istraživanju provedenom na 619,402

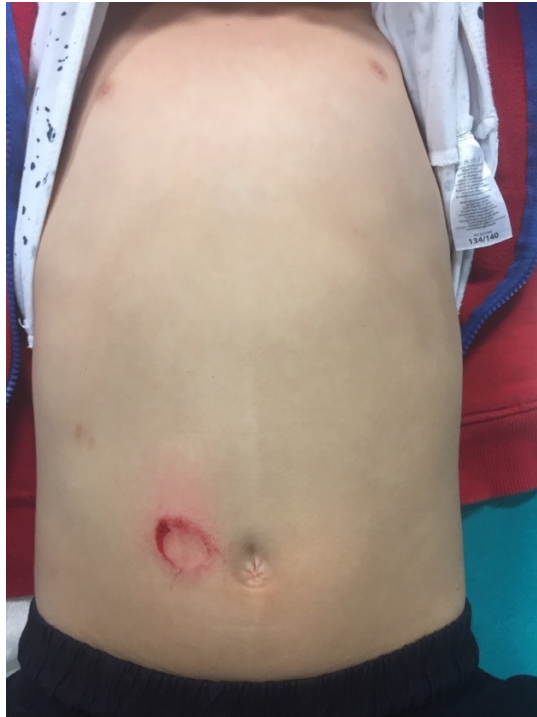pedijatrijska pacijenta, procijenili stopu mortaliteta od 26.5% i morbiditeta od 5.3% za ozljedu gušterače (34). Tupa trauma abdomena može rezultirati ozljedom crijeva u 5% slučajeva, a ozljedom je najčešće zahvaćen jejunum (1,29). Ozljeda žučnog mjehura vrlo je rijetka s incidencijom od 1.9% do 2.1% (2). Najčešće je udružena s ozljedom jetre u 81% do 91% slučajeva te perforacijom dvanaesnika i ozljedom slezene u 50% slučajeva (2). Za razliku od odraslih, u djece se mokraćni mjehur smatra intraperitonealnim organom (7). Ozljeda mokraćnog mjehura javlja se u 1% do 2% slučajeva (7). Ozljede nadbubrežne žlijezde izuzetno su rijetke s učestalošću od 0.15% do 4% (7). Češće su udružene s ozljedama drugih organa, dok se izolirana ozljeda nalazi u 2% do 6% slučajeva (7). Hamill J. K. i suradnici također opisuju ozljedu aorte kao posljedicu tupe traume abdomena (35). Autori navode kako je ozljeda aorte izuzetno rijetka, a najčešće se javlja kao posljedica nepravilnog korištenja sigurnosnog pojasa u prometnim nesrećama (35). Ozljeda želuca također je jedna od rijetkih abdominalnih ozljeda u djece koja nastaje uslijed nagle kompresije želuca uz kralježnicu (36).

1.3. Klinička slika tupe traume abdomena

Kod pedijatrijskih pacijenata, prikupljanje podataka o simptomima i lokalizaciji istih može biti otežano (7,37). Ono ovisi o dobi djeteta, govornim sposobnostima, stanju svijesti i sl. (6,7,38). Simptom koji djeca često navode je lokalizirana ili generalizirana bol u abdomenu (39). Ovisno o mehanizmu koji je doveo do ozljede, na koži trbuha često se mogu uočiti tragovi guma, otisak gumba s odjeće, otisci zglobova šake i sl. (40). Ova pojava nazvana je London-ov znak (*engl. The London sign*) po liječniku Peter London-u koji je prvi opisao povezanost navedenih tragova s teškim ozljedama abdominalnih organa (40).

Biyyam D. R. i suradnici također ističu važnost površnih laceracija kože, kontuzije trbušne stijenke i kružnog kontuzijskog biljega nastalog udarcem u upravljač bicikla (*Slika 3*) (15). Modrice u području lijevog gornjeg kvadranta abdomena uz osjetljivost i bolnost abdomena na palpaciju dio su kliničke slike ozljede slezene (6,23). U slučaju ruptуре slezene, krvarenje će uzrokovati iritaciju ošita koja će se manifestirati bolnošću u području lijevog ramena (6,23). Ova pojava naziva se Kehrov znak i karakteristična je te treba pobuditi sumnju na ozljedu slezene (6). U nekolicine pacijenata, do ruptуре slezene može doći nakon nekoliko dana do par tjedana od traume (41). Najčešći uzrok je postupno povećanje subkapsularnog hematoma s posljedičnom rupturom kapsule slezene i razvojem intraperitonealnog krvarenja sa znakovima hipovolemijskog šoka (41,42). Ova pojava naziva se krvarenje u dva vremena i karakteristična je za ozljedu slezene (41,43). Jedini pokazatelji koji bi upućivali na ozljedu slezene u novorođenčadi su napetost abdomena, poremećaj stanja svijesti i hemodinamska nestabilnost (23). Svaka tupa trauma koja zahvaća desnu stranu prsnog koša i/ili desni gornji kvadrant abdomena može uzrokovati ozljedu jetre koja je često asimptomatska (7,21). Klinička prezentacija ozljede žučnog mjehura najčešće je nespecifična, a uključuje difuznu bol i napetost abdomena (2). Pojava makrohematurije je u 95% slučajeva povezana s ozljedom bubrega (7). Hematurija također može biti prisutna kod ozljede mokraćnog mjehura (7). Anatomska razlika između muške i ženske mokraćne cijevi razlog je zašto su ozljede uretre češće u osoba muškog spola (7). Pojava krvarenja na vanjskom ušću uretre uz hematoma skrotuma u dječaka i vaginalno krvarenje uz frakturu zdjelice i perinealne ekhimoze u djevojčica govori u prilog ozljede mokraćne cijevi (7). Ozljeda gušterače može se manifestirati nespecifičnim simptomima i

znakovima kao što su ogrebotine kože, napetost i bol u području epigastrija sa širenjem u leđa (44,45). U 65% slučajeva, ozljedom je zahvaćen trup gušterače (6). Ozljeda nadbubrežne žlijezde, crijeva i mezenterija najčešće su asimptomatske (7). Klinička slika ozljede želuca uključuje izrazito jaku bol i napetost abdomena uz znakove šoka (36).



Slika 3: Kontuzijski biljeg nastao uslijed udarca o upravljač bicikla

1.4. Dijagnostika tupe traume abdomena

Dijagnostička obrada, kao i obično, počinje uzimanjem anamneze, uz rekonstrukciju mehanizma koji je doveo do ozljede. Nastavlja se fizikalnim pregledom te se upotpunjuje laboratorijskim testovima i slikovnim dijagnostičkim pretragama (39).

Laboratorijski testovi koji mogu pridonijeti u dijagnostičkom postupku su kompletna krvna slika, testovi jetrene funkcije, enzimi gušterače, biokemijski

parametri, analiza urina, koagulogram i krvna grupa (8). Kompletna krvna slika donosi podatke o vrijednostima hemoglobina i hematokrita koje su u početku normalne stoga je praćenje njihove dinamike korisnije kod već dokazane ozljede organa (8,43). Bruhn P. J. i suradnici navode kako su vrijednosti jetrenih transaminaza više kod ozljede jetre visokog stupnja (stupanj III-VI) nego u onih niskog stupnja (*Tablica 1*) (46). Iako ne mogu sa sigurnošću potvrditi prisutnost ni stupanj ozljede jetre, povišene vrijednosti jetrenih transaminaza mogu pobuditi sumnju i indicirati daljnje dijagnostičke postupke (8,46). Posljedično ozljedi bilijarnog sustava, u krvi mogu biti prisutne povišene vrijednosti bilirubina (21). Vrijednosti gušteračnih enzima, u prvih nekoliko sati od ozljede, mogu ostati unutar referentnog raspona (28,43). Povišene vrijednosti amilaze mogu se javiti i kod traume glave ukoliko je došlo do ozljede žlijezda slinovnica (43). Stoga će, na ozljedu gušterače, ukazivati povišene vrijednosti i amilaze i lipaze (32). Analizom urina može se otkriti prisutnost hematurije, često prisutne kod ozljede organa mokraćnog sustava (7,8). Određivanje krvne grupe od iznimne je važnosti kod hemodinamski nestabilnih pacijenata zbog moguće potrebe za transfuzijom uslijed većeg gubitka krvi (8).

Tablica 1: Stupnjevi ozljede jetre

Stupanj	Vrsta ozljede	Opis ozljede
I	Hematom	Subkapsularni hematom koji zahvaća <10% površine
	Laceracija	Razdor kapsule, <1cm dubine parenhima
II	Hematom	Subkapsularni, 10% - 50% površine; intraparenhimno <10cm u promjeru
	Laceracija	Razdor kapsule, 1 – 3cm u dubinu, <10cm u dužinu
III	Hematom	Subkapsularni hematom, >50% površine ili šireći ili rupturirani subkapsularni s aktivnim krvarenjem; intraparenhimni >10cm ili rupturirani ili šireći
	Laceracija	>3cm u dubinu parenhima
IV	Laceracija	Laceracija parenhima koja obuhvaća 25% do 75% jetrenog režnja ili 1-3 Coinadov segment
V	Laceracija	Laceracija parenhima koja obuhvaća >75% jetrenog režnja ili >3 Coinadova segmenta unutar istog režnja
	Vaskularna ozljeda	Ozljeda jukstahepatičkih vena, retrohepatičke vene kave/centralnih velikih jetrenih vena
VI	Vaskularna ozljeda	Avulzija jetre

(preuzeto od: Božić A, Bašković M, Tripalo Batoš A, Župančić B. Radiološke metode u dijagnostici tupe traume abdomena dječje dobi. *Acta medica Croatica*. 2018;72 (3), 333-343.)

Holmes J. F. i suradnici kao parametre koji mogu upućivati na ozljedu abdominalnog organa navode: osjetljivost abdomena, vrijednost aspartat-aminotransferaze (AST) više od 200 U/l i alanin-aminotransferaze (ALT) više od 125 U/l, nizak sistolički krvni tlak, hematokrit niži od 30% i hematurija s više od 5 eritrocita po vidnom polju velikog povećanja (38).

Ultrazvučni (UZV) pregled je dijagnostička metoda koja se lako koristi, ne zrači i nije invazivna. Zbog svojih prednosti, osnovna je pretraga u otkrivanju slobodne tekućine u abdomenu i ozljede parenhimatoznih organa (7). Fokusirana procjena sonografijom u traumi (*engl. Focused assessment with sonography for trauma*, FAST) danas se koristi sve češće (3). FAST-om se ne može sa sigurnošću potvrditi ili isključiti postojanje ozljede abdominalnog organa, no može se prikazati prisutnost slobodne tekućine (krvi) u pleuralnom

prostoru (hemotoraks) i abdominalnoj šupljini (hemoperitoneum) (3). Vrijednost FAST-a je u tome što može indicirati potrebu za CT-om i izdvojiti one pacijente u kojih će hitna eksplorativna laparotomija biti potrebna (3,12,47). Rance C. H. i suradnici kao prednosti FAST ultrazvuka ističu mogućnost ponavljanja pregleda i brzu izvedbu istog bez opasnosti od zračenja (12).

Le M. T. P. i suradnici opisuju sve češću uporabu ultrazvuka s kontrastnim sredstvom (*engl. Contrast-Enhanced Ultrasound, CEUS*) (2). CEUS koristi kontrastno sredstvo koje se zadržava unutar krvnih žila i omogućava detaljniji prikaz veličine lezije i prisutnost vaskularnih ozljeda (2). Kontrast se iz tijela eliminira izdisanjem kroz pluća zbog čega ne ovisi o bubrežnoj funkciji (2). Visoka cijena kontrastnog sredstva, potreba za posebnim uređajem i software-om te subjektivnost razlozi su zašto CEUS još uvijek nije u širokoj primjeni (7).

Kompjuterizirana tomografija (*engl. computed tomography, CT*) je metoda izbora za potvrdu dijagnoze ozljede abdominalnog organa u hemodinamski stabilnih pacijenata s negativnom prediktivnom vrijednosti većom od 99% (12,30). Osim što može dokazati postojanje specifične ozljede, prednost CT-a je i u tome što može odrediti stupanj ozljede pojedinog organa (12,30). Negativna strana CT-a je izloženost velikoj dozi zračenja (48). Bruhn P. J. i suradnici ističu kako se doživotni rizik za razvoj maligne bolesti kod djece, u dobi od jedne godine, sa svakom snimkom CT-a povećava za 0.18% (46). Rizik za razvoj maligne bolesti zbog izlaganja zračenju veći je u djece nego u odraslih (49). Nellensteijn D. R. i suradnici navedeno objašnjavaju dužim životnim vijekom djece tijekom kojeg se onkogeni efekt zračenja može manifestirati (49). Također, tkiva i organi djeteta su u rastu i razvoju što ih čini osjetljivijima na utjecaj zračenja (49). Kako bi se izbjeglo nepotrebno izlaganje djece zračenju,

Zagory J. A. i suradnici navode hipotenziju, napetost abdomena i povišenu razinu jetrenih transaminaza (AST>200 i ALT>125 U/l) kao parametre koji upućuju na potrebu za CT-om (50). S obzirom da je suradnja pacijenta ključna za pravilnu uporabu CT-a, manju djecu je za izvođenje pretrage često potrebno sedirati (23). U slučaju kada je indicirano korištenje CT-a, teži se protokolima s niskim dozama zračenja od 3 do 6 mSv (23). U pretile djece, zbog povećane količine supkutanog masnog tkiva, detekcija ozljede organa na ultrazvuku i CT-u može biti otežana (51).

Nativni radiogram abdomena (RTG), uz nalaz aero-likvidnih nivoa i kolekcija slobodnog zraka ispod kupola ošita, može ukazivati na rupturu šupljeg organa ili razvoj ileusa (12,52).

Kolangiopankreatografija magnetskom rezonancom (*engl. magnetic resonance cholangiopancreatography, MRCP*) dijagnostička je metoda koja omogućava procjenu glavnog voda pankreasa (44). Ova neinvazivna metoda danas se sve češće koristi kao zamjena za CT u djece sa sumnjom na ozljedu gušterače (44).

1.5. Liječenje tupe traume abdomena

Terapijski modalitet tupe traume abdomena znatno se promijenio od povijesti do danas. Do sredine 20. stoljeća, operativno liječenje smatralo se metodom izbora za djecu i odrasle (12). Richardson J. D. i suradnici su u članku „*Blunt abdominal trauma in children*“ iz 1971. naveli da je od ukupno 80 pacijenata s tupom traumom abdomena, 40 pacijenata liječeno operativno što čini čak 50% istraživanog uzorka (53). Danas je neoperativno (konzervativno) liječenje metoda izbora u više od 95% pacijenata (1,10). Ono se sastoji od kontinuiranog praćenja bolesnika s učestalim ponavljanjem laboratorijskih testova i slikovne dijagnostike (10). Način liječenja ponajviše ovisi o hemodinamskoj stabilnosti i ozljedama drugih organa (43). Gubitak više od 45% cirkulirajućeg volumena krvi u djece rezultirat će hemodinamskom nestabilnošću (23). Ukoliko je pacijent hemodinamski nestabilan, primjenjuje se 20 ml/kg otopine kristaloida u bolusu (23). Vrijednost hemoglobina ispod 7 g/dl zahtijevat će transfuziju krvnih derivata (23). Znakovi koji će upućivati na povrat hemodinamske stabilnosti su usporenje frekvencije srca uz porast krvnog tlaka, povrat normalne boje i topline kože, puls palpabilan i na periferiji, povećano stvaranje urina i poboljšanje razine svijesti (23). Kontinuirani gubitak krvi uz hemodinamsku nestabilnost i/ili ozljeda šupljeg organa jasne su indikacije za operativno liječenje (23).

Za pacijente s ozljedom slezene niskog (stupanj I-III) i visokog stupnja (stupanj IV-VI), ukoliko su hemodinamski stabilni, terapijska metoda izbora je neoperativno liječenje u više od 95% slučajeva (*Tablica 2*) (23). Imunološka funkcija slezene jedan je od glavnih razloga zašto je metoda izbora upravo neoperativno liječenje (24). Ozbiljna komplikacija u postsplenektomiranih

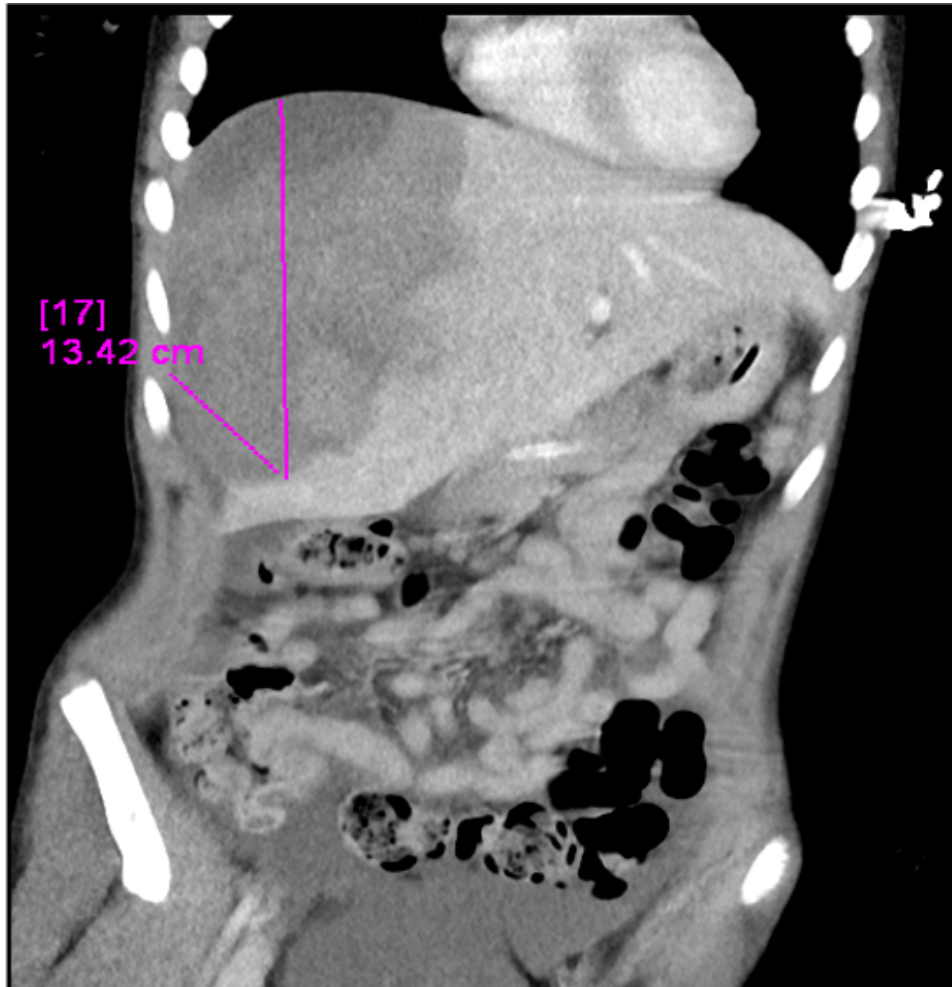pacijenata je teška infekcija s razvojem po život opasne sepse (23,24). Stoga je očuvanje imunološke funkcije slezene glavni cilj konzervativnog liječenja (24).

Tablica 2: Stupnjevi ozljede slezene

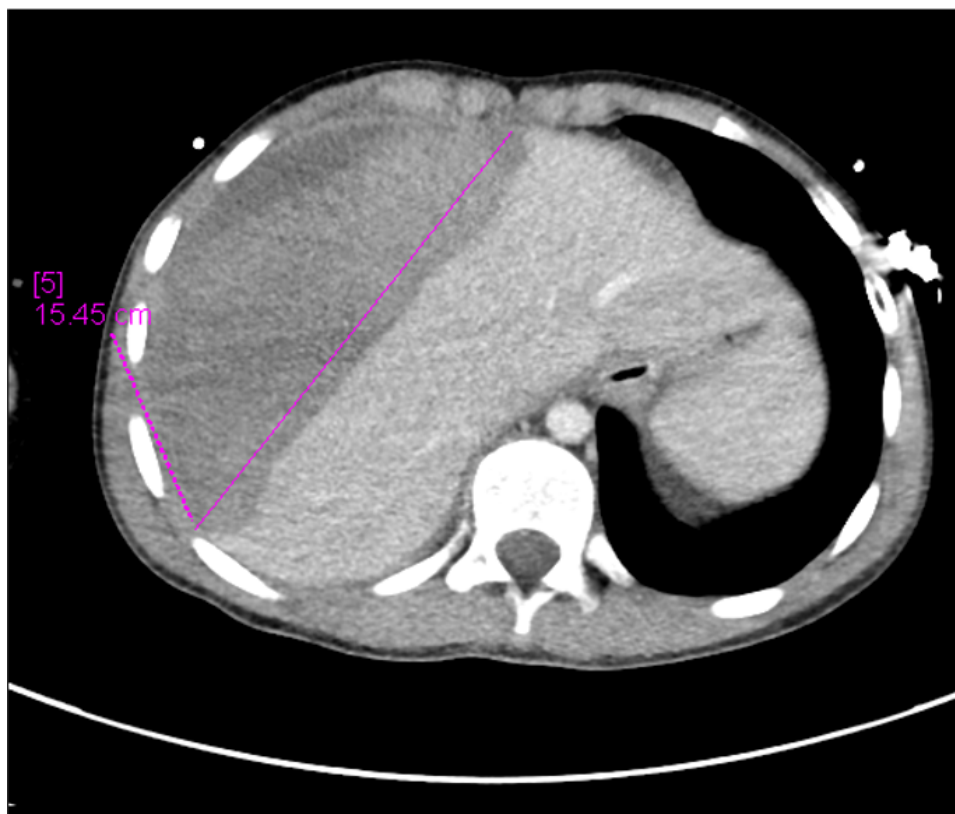
Stupanj	Vrsta ozljede	Opis ozljede
I	Hematom	Subkapsularni hematom, <10% površine
	Laceracija	Razdor kapsule, <1cm dubine parenhima
II	Hematom	Subkapsularni, 10% do 50% površine; intraparenhimni, <5cm u promjeru
	Laceracija	Razderotina kapsule 1-3cm u dubinu parenhima bez zahvaćanja trabekularnih krvnih žila
III	Hematom	Subkapsularni, >50% površine ili šireći; rupturirani subkapsularni ili parenhimni; intraparenhimni hematom >5cm
	Laceracija	Laceracija koja zahvaća >3cm dubine parenhima ili zahvaća trabekularne krvne žile
IV	Laceracija	Laceracija segmentalnih ili hilarnih krvnih žila s posljedičnom devaskularizacijom (>25% slezene)
V	Laceracija	Potpuno fragmentirana slezena
	Vaskularna ozljeda	Ozljeda hilarnih krvnih žila s potpunom devaskularizacijom slezene

(preuzeto od: Coccolini F, Montori G, Catena F, Kluger Y, Biffi W, Moore EE, et al. Splenic trauma: WSES classification and guidelines for adult and pediatric patients. *World J Emerg Surg.* 2017;18;12:40.)

Zlatni standard u liječenju tupe ozljede jetre je konzervativno liječenje te se primjenjuje s učestalošću od 85% (21). Primjena konzervativne terapije smanjila je učestalost komplikacija, duljinu hospitalizacije i potrebe za transfuzijskim liječenjem (21). Učestalost komplikacija konzervativnog liječenja tupe traume jetre je 7% (21). U hemodinamski nestabilnih pacijenata, operativno liječenje je metoda izbora (10). Važno je naglasiti da ozljede jetre mogu biti vrlo složene te je izuzetno važno na vrijeme prepoznati pacijente koji će zahtijevati operativno liječenje (Slika 4a i 4b) (21).



Slika 4a: Velika razderotina jetre nastala pri padu s bicikla. Ozljeda je uspješno izliječena konzervativnim načinom.



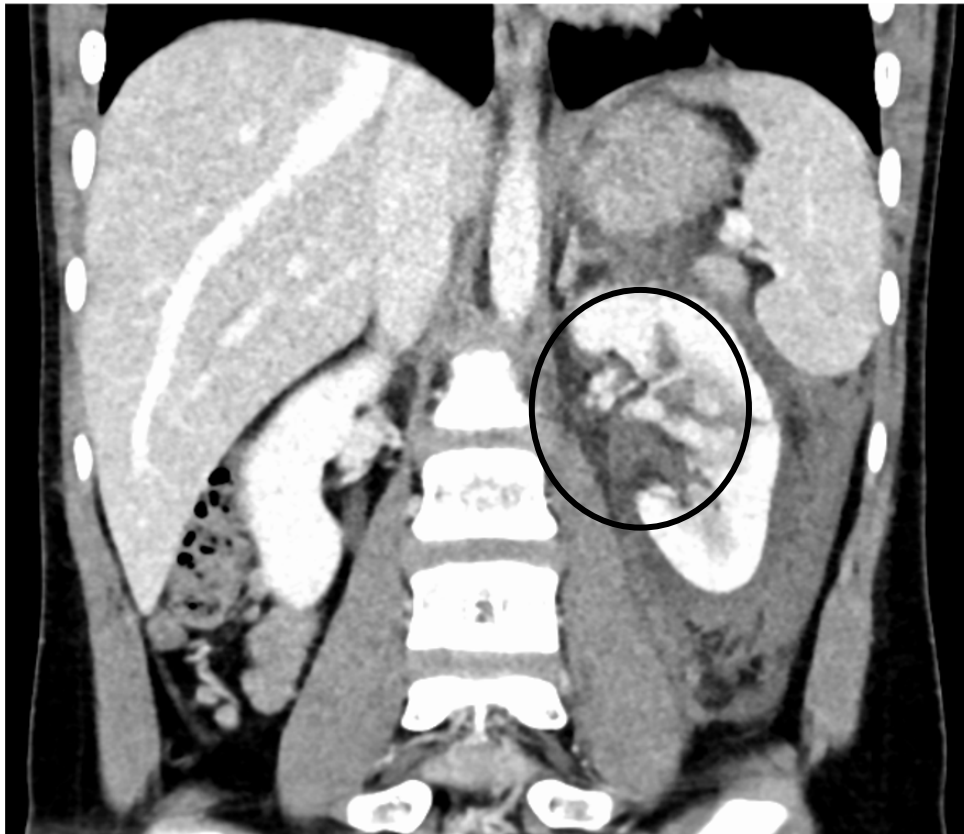Slika 4b: Velika razderotina jetre nastala pri padu s bicikla. Ozljeda je uspješno izliječena konzervativnim načinom.

Terapijski pristup ozljedi bubrega ne ovisi o stupnju ozljede već o hemodinamskom statusu pacijenta (26). U hemodinamski nestabilnog pacijenta primjenjuje se operativno liječenje pogotovo ako postoje ozljede drugih organa (26,27). U hemodinamski stabilnog pacijenta, čak i kada je prisutna ozljeda bubrega visokog stupnja (IV-V stupanj), konzervativno liječenje je metoda izbora (*Tablica 3*) (*Slika 5*) (25,26).

Tablica 3: Stupnjevi ozljede bubrega

Stupanj	Vrsta ozljede	Opis ozljede
I	Kontuzija	Mikro ili makrohematurija uz uredne urološke testove
	Hematom	Subkapsularni, nešireći hematom bez laceracije parenhima
II	Hematom	Neširećni perirenalni hematom ograničen na retroperitonemu
	Laceracija	Laceracija do 1cm dubine parenhima kore bubrega bez ekstravazacije urina
III	Laceracija	Laceracija >1cm dubine parenhima kore bubrega bez ruptur kanalnog sustava i ekstravazacije urina
IV	Laceracija	Laceracija parenhima koja se proteže kroz koru, srž i kanalni sustav bubrega
	Vaskularna ozljeda	Ozljeda glavne bubrežne arterije ili vene s ograničenim krvarenjem
V	Laceracija	Potpuno smrskan bubreg
	Vaskularna ozljeda	Avulzija bubrežnog hilusa s potpunom devaskularizacijom

(preuzeto od: Okur MH, Arslan S, Aydogdu B, Arslan MS, Goya C, Zeytun H, et al. Management of high-grade renal injury in children. *Eur J Trauma Emerg Surg.* 2017;43(1):99-104.)



Slika 5: Ozljeda lijevog bubrega uzrokovana udarcem u trbuh. Ozljeda je uspješno izliječena konzervativnim načinom.

Način liječenja ozljede gušterače ovisi o stupnju ozljede i hemodinamskom statusu pacijenta (15,32,33). Ozljede I i II stupnja tj. ozljede koje ne zahvaćaju glavni vod gušterače najčešće se liječe konzervativno dok ozljede III – V stupnja, tj. one koje zahvaćaju glavni vod pankreasa, zahtijevaju operativno liječenje u najvećem broju slučajeva (*Tablica 4*) (32). Konzervativno liječenje ozljede gušterače podrazumijeva kontinuirano praćenje bolesnika, parenteralnu prehranu i analgetsku terapiju (33).

Tablica 4: Stupnjevi ozljede gušterače

Stupanj	Vrsta ozljede	Opis ozljede
I	Hematom	Manja kontuzija bez ozljede kanala
	Laceracija	Površna laceracija bez ozljede kanala
II	Hematom	Velika kontuzija bez ozljede kanala ili gubitka tkiva
	Laceracija	Velika laceracija bez ozljede kanala ili ozljede tkive
III	Laceracija	Distalna transekcija ili ozljeda parenhima sa ozljedom kanala
IV	Laceracija	Proksimalna transekcija ili ozljeda parenhima koja uključuje ampulu
V	Laceracija	Opsežna disrupcija glave gušterače

(preuzeto od: Kopljar M, Ivandić S, Mesić M, Bakota B, Žiger T, Kondža G, et al. Operative versus non-operative management of blunt pancreatic trauma in children: Systematic review and meta-analysis. *Injury*. 2020:S0020-1383(20)30109-1.)

2. Svrha rada

Svrha rada je utvrditi mehanizam ozljede, učinjenu dijagnostičku obradu te način liječenja svih pedijatrijskih pacijenata liječenih zbog ozljede organa uslijed tupe traume abdomena od 01.01.2011. do 31.12.2020. godine na Klinici za dječju kirurgiju Kliničkog bolničkog centra Rijeka.

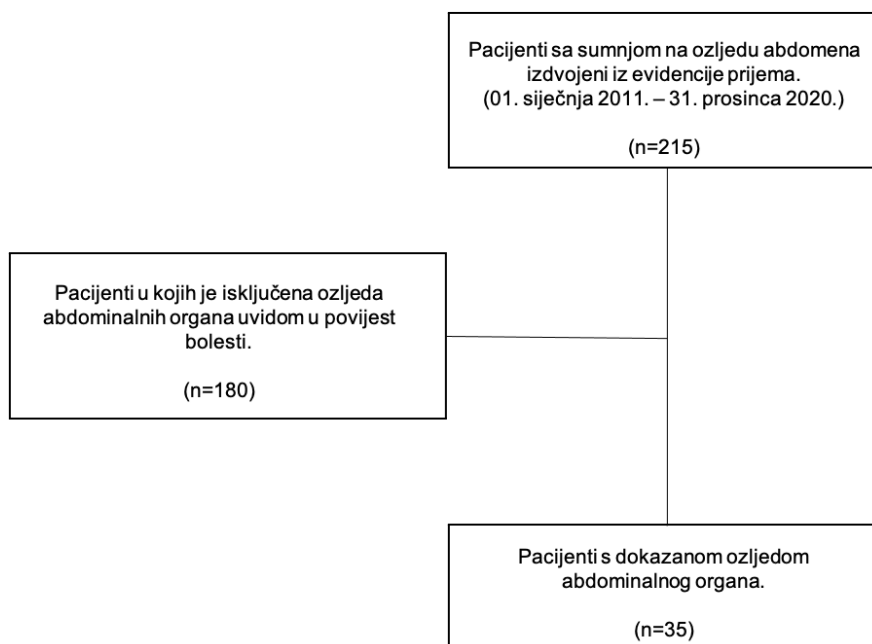
3. Ispitanici i postupci

3.1. Ispitanici

U retrospektivno istraživanje uključeni su pacijenti u dobi od 0 do 18 godina života koji su bili hospitalizirani i liječeni zbog tupe ozljede abdomena na Klinici za dječju kirurgiju Kliničkog bolničkog centra Rijeka u razdoblju od 01. siječnja 2011. do 31. prosinca 2020. godine.

3.2. Postupci

Na Klinici za dječju kirurgiju Kliničkog bolničkog centra Rijeka provedeno je desetogodišnje retrospektivno istraživanje pedijatrijskih pacijenata liječenih zbog tupe traume abdomena. Istraživanje je provedeno u razdoblju od 01.01.2011. do 31.12.2020. godine. Prva faza istraživanja sastojala se od uvida u evidenciju prijema te izdvajanje svih pacijenata primljenih zbog sumnje na tupu traumu abdomena. Iz evidencije prijema izdvojen je primarni uzorak od ukupno 215 pacijenata. Zatim su, uvidom u povijest bolesti, iz istraživanja isključeni svi pacijenti u kojih nije pronađena ozljeda abdominalnog organa. Primjenom isključnog kriterija iz istraživanja je izuzeto 180 pacijenata. Po završetku analize medicinske dokumentacije pacijenata iz primarnog uzorka utvrđen je konačan uzorak od 35 pacijenata (*Slika 6*).



Slika 6: Prikaz tijeka istraživanja

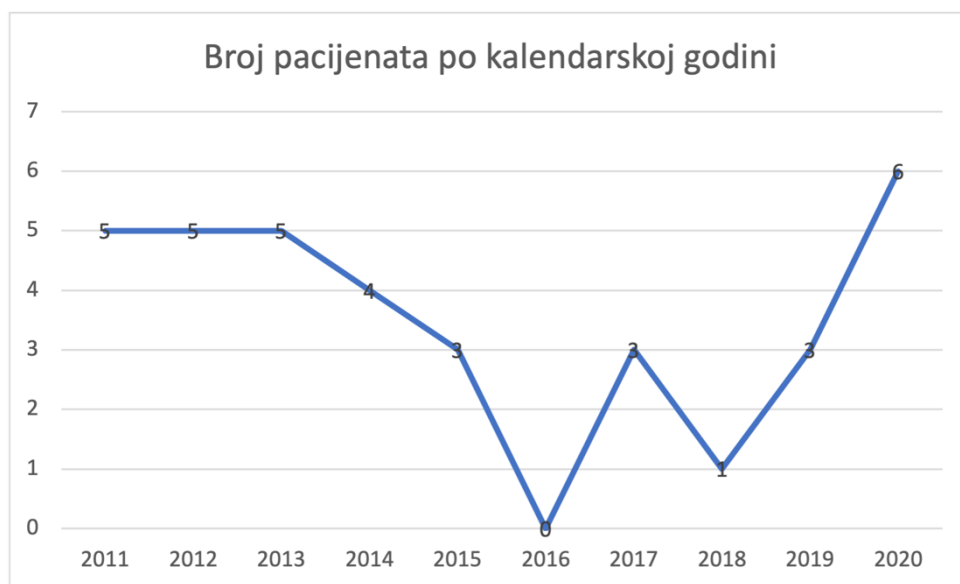
Uvidom u povijest bolesti prikupljeni su sljedeći podaci: dob, spol, mehanizam ozljede, dijagnostički postupci, dijagnoza, pridružene ozljede, način liječenja, duljina hospitalizacije i komplikacije. Svi podaci preuzeti su iz integriranog bolničkog informatičkog sustava (IBIS) uz Odobrenje nadležnog Etičkog povjerenstva (Ur. broj 2170-29-02/1-21-2).

Podaci su statistički obrađeni u programu MS Excel i programskom paketu R. Rezultati obrade dobiveni su t-testom, anova testom, testom homogenosti distribucija i računanjem Pearson-ovog koeficijenta korelacije uzorka.

4. Rezultati

U istraživanju je sudjelovalo ukupno 35 pacijenata s dokazanom ozljedom organa uslijed tupe traume abdomena u razdoblju od 01. siječnja 2011. do 31. prosinca 2020. godine.

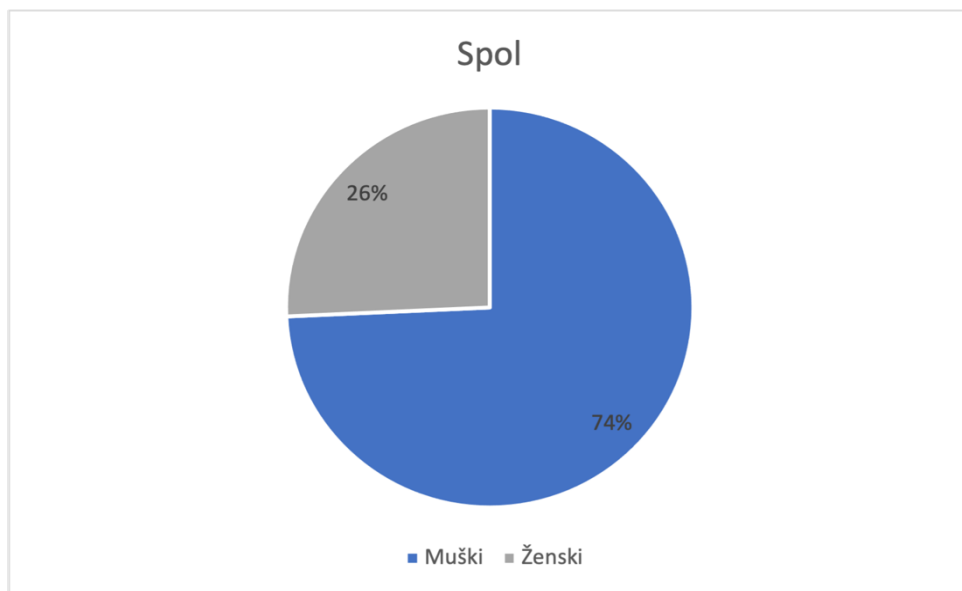
Najveći broj bolesnika primljen je u 2020. godini, dok 2016. godine nije primljen niti jedan pacijent s dokazanom ozljedom abdominalnog organa uslijed tupe traume abdomena (*Slika 7*).



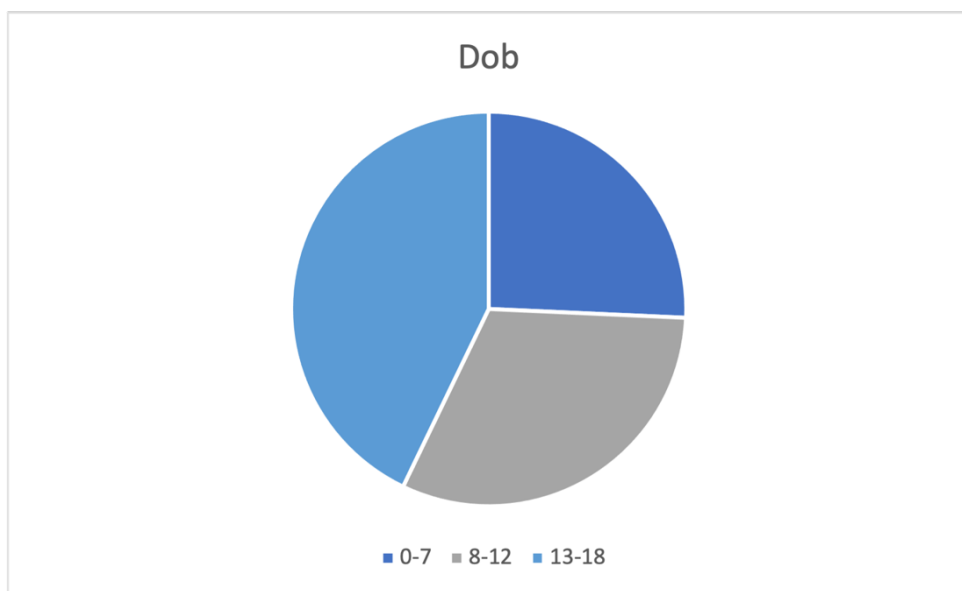
Slika 7: Prikaz broja pacijenata s dokazanom ozljedom abdominalnog organa od siječnja 2011. do prosinca 2020. godine.

Od ukupnog broja pacijenata, 26% (n=9) je ženskog, a 74% (n=26) muškog spola (*Slika 8*). Pacijenti su, za potrebu prikaza rezultata, podijeljeni u tri dobne skupine. Prvu dobnu skupinu čine djeca u dobi od 0 do navršениh 7 godina života, drugu skupinu čine djeca u dobi od 8 do navršениh 12 godina života i treću skupinu djeca u dobi od 13 do navršene 18 godina. 43% (n=15) pacijenata

pripada trećoj dobnoj skupini (13-18 godina), 31% (n=11) drugoj dobnoj skupini (8-12 godina), a svega 26% (n=9) pacijenata prvoj dobnoj skupini (0-7 godina) (Slika 9). Najstariji pacijent imao je 17 godina, a najmlađi 1 godinu.

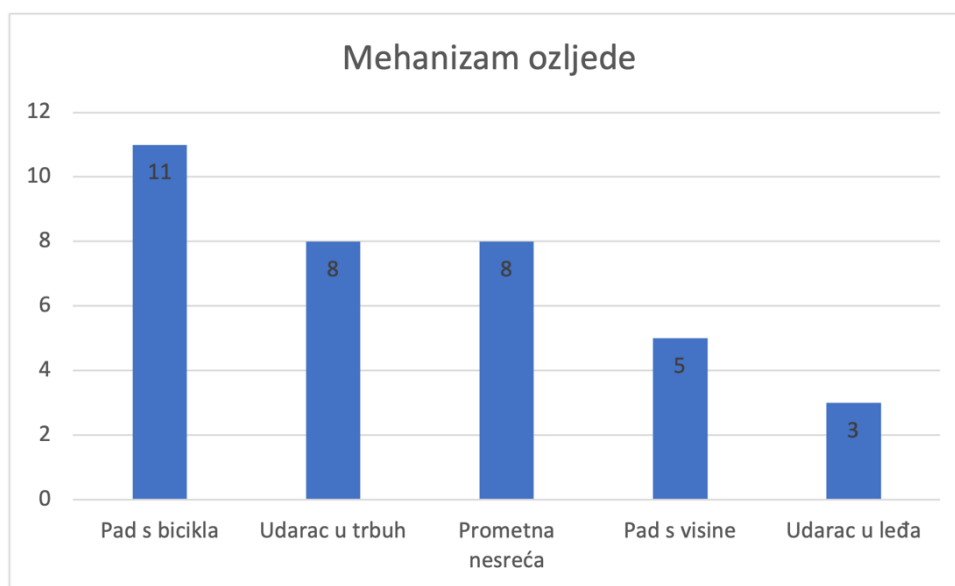


Slika 8: Udio muških/ženskih pacijenata



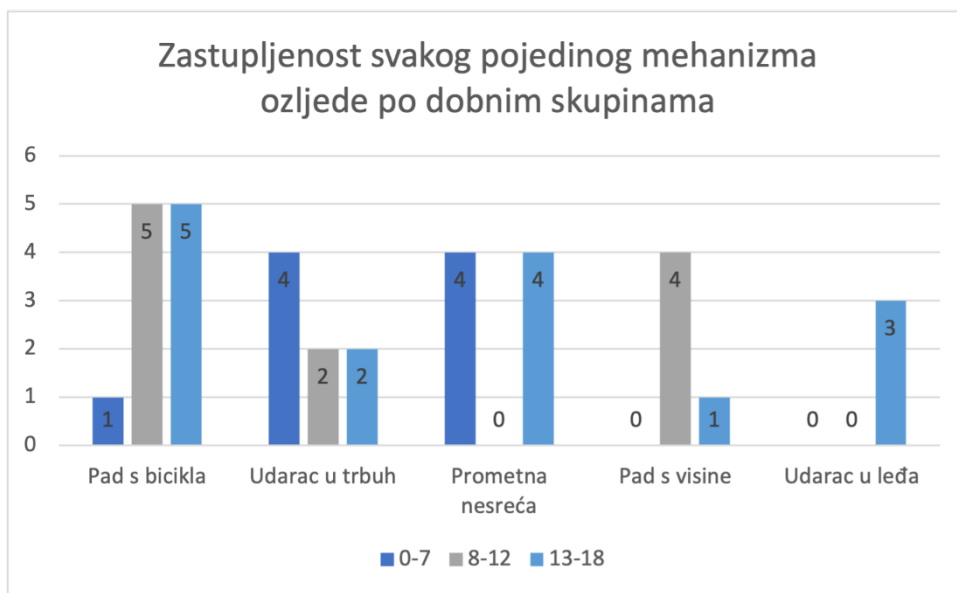
Slika 9: Udio pacijenata po određenoj dobnoj skupini

Ozljedu abdomena padom s bicikla zadobilo je 31% (n=11) pacijenata. 23% (n=8) pacijenata ozljedu je zadobilo udarcem u trbuh. Prometna nesreća je dovela do ozljede abdomena u 23% (n=8) slučajeva. Od preostalih mehanizama ozljede zabilježeni su pad s visine u 14% (n=5) i udarac u leđa u 9% (n=3) slučajeva (Slika 10).



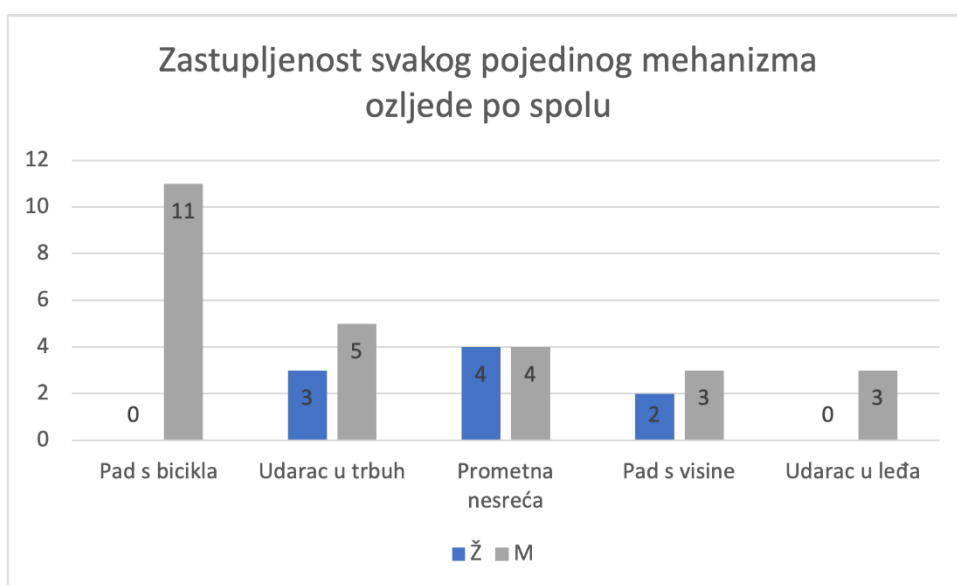
Slika 10: Mehanizam ozljede

U prvoj dobnoj skupini (0-7 godina), 4 od ukupno 9 pacijenata zadobilo je ozljedu udarcem u trbuh, 4 u prometnoj nesreći te 1 pacijent padom s bicikla. U drugoj dobnoj skupini (8-12 godina), 5 od ukupno 11 pacijenata ozljedu je zadobilo padom s bicikla, 4 pacijenta padom s visine i 2 pacijenta udarcem u trbuh. U trećoj dobnoj skupini (13-18 godina), najčešći mehanizam ozljede bio je pad s bicikla u 5 od ukupno 15 pacijenata. U 4 pacijenta ozljeda je nastupila uslijed prometne nesreće. Udarac u leđa doveo je do ozljede u 3 pacijenta, udarac u trbuh u 2 te pad s visine u 1 pacijenta (Slika 11).



Slika 11: Zastupljenost svakog pojedinog mehanizma ozljede po dobnim skupinama

Svi pacijenti koji su zadobili ozljedu abdominalnog organa padom s bicikla bili su muškog spola. Udarac u trbuh doveo je do ozljede u 5 pacijenata muškog i 3 pacijenta ženskog spola. Prometna nesreća, kao mehanizam ozljede, jednako je zastupljena u oba spola. Pad s visine zabilježen je u 3 pacijenta muškog i 2 pacijenta ženskog spola. Udarac u leđa doveo je do ozljede organa u 3 pacijenta muškog spola (Slika 12).



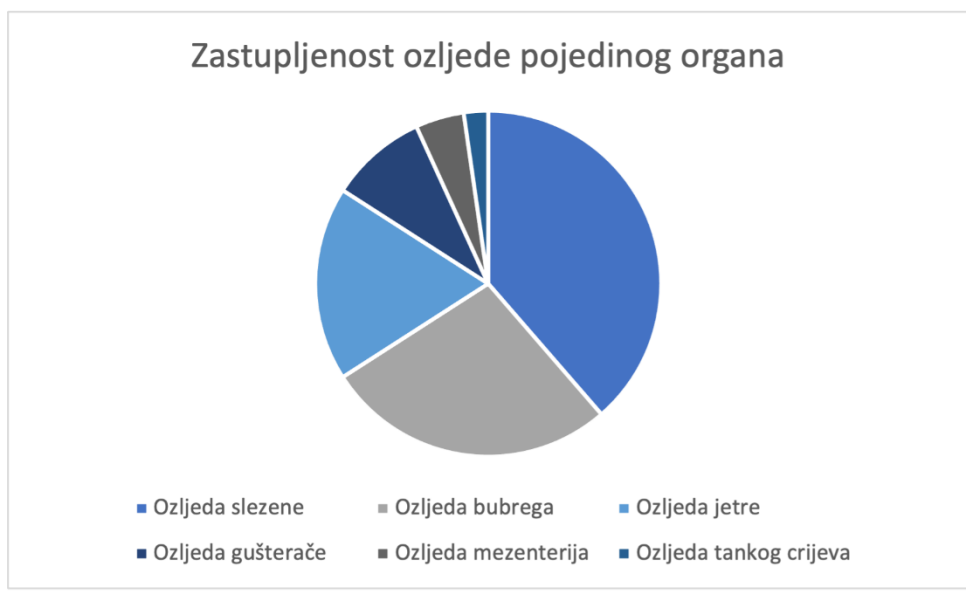
Slika 12: Zastupljenost svakog pojedinog mehanizma ozljede po spolu

Slikovne pretrage korištene u dijagnostičkom postupku su UZV abdomena, MSCT cijelog tijela, CT abdomena i RTG abdomena. Kod svakog pacijenta sa sumnjom na ozljedu abdominalnog organa učinjen je UZV abdomena. MSCT cijelog tijela učinjen je kod 6 pacijenata (17%), CT abdomena kod 6 (17%) pacijenata, RTG abdomena kod 4 (11%) pacijenta i FAST ultrazvuk kod 1 (3%) pacijenta (*Tablica 5*).

Tablica 5: Učestalost korištenja pojedine slikovne pretrage kod pacijenata sa sumnjom na ozljedu abdominalnog organa.

Slikovna pretraga	Učestalost korištenja pojedine slikovne pretrage
UZV abdomena	35/35 (100%)
MSCT cijelog tijela	6/35 (17%)
CT abdomena	6/35 (17%)
RTG abdomena	4/35 (11%)
FAST ultrazvuk	1/35 (3%)

U 39% (n=17) pacijenata, posljedično tupoj traumi abdomena, dijagnosticirana je ozljeda slezene. Na drugom mjestu je ozljeda bubrega s učestalošću od 27% (n=12). Ozljeda jetre nastupila je u 18% (n=8), a ozljeda gušterače u 9% (n=4) slučajeva. U manjem postotku je ozljeda mezenterija s 5% (n=2) i ozljeda tankog crijeva s 2% (n=1) (*Slika 13*).



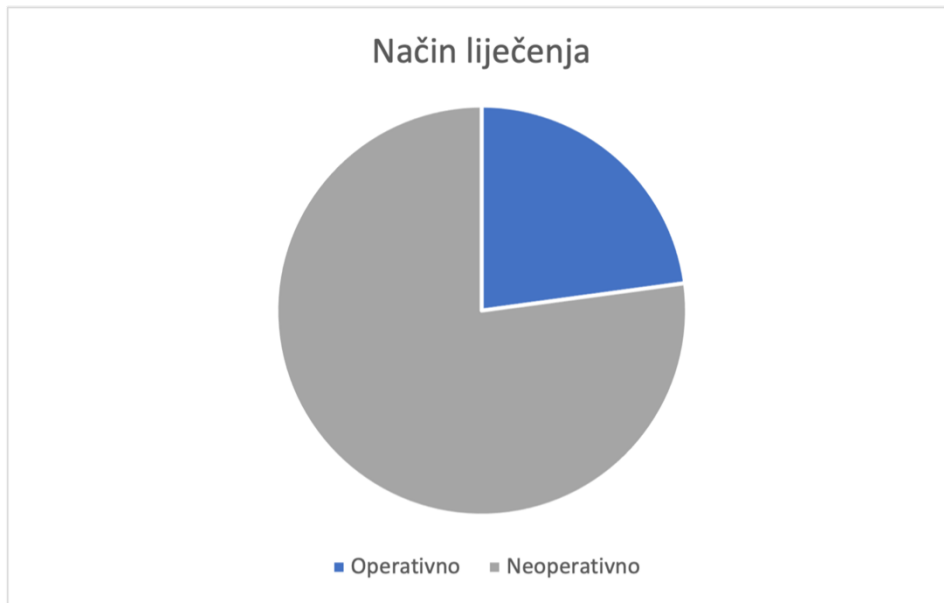
Slika 13: Zastupljenost ozljede pojedinog organa

Pad s bicikla doveo je najčešće do ozljede slezene i to u 5 pacijenata. Prometne nesreće također su najčešće rezultirale ozljedom slezene i to u 6 pacijenata. Udarac u trbuh i udarac u leđa najčešće su uzrokovali ozljedu bubrega. Pad s visine rezultirao je najčešće ozljedom slezene (*Tablica 6*).

Tablica 6: Učestalost ozljede pojedinog organa prema mehanizmu ozljede

	Ozljeda organa	Slezena	Bubreg	Jetra	Gušterača	Mezenterij	Tanko crijevo
Mehanizam ozljede	Pad s bicikla	5	2	3	2	1	0
	Udarac u trbuh	2	4	1	1	0	0
	Prometna nesreća	6	2	3	1	1	1
	Pad s visine	4	1	1	0	0	0
	Udarac u leđa	0	3	0	0	0	0

Neoperativan (konzervativan) pristup odabran je u 77% (n=27) slučajeva, a operativan pristup u 23% (n=8) slučajeva (*Slika 14*).



Slika 14: Način liječenja

Od ukupno 8 operiranih pacijenata, dva su pacijenta imala izolirane ozljede, ozljedu jetre i ozljedu slezene. 5 pacijenata imalo je udruženu ozljedu dvaju organa; udruženu ozljedu slezene i bubrega imala su dva pacijenta te je po jedan pacijent imao udruženu ozljedu slezene i jetre, slezene i gušterače te tankog crijeva i mezenterija. Udružene ozljede slezene, jetre i gušterače uočene su u jednog pacijenta (*Tablica 7*).

Tablica 7: Prikaz ozljeda prisutnih u operativno liječenih pacijenata

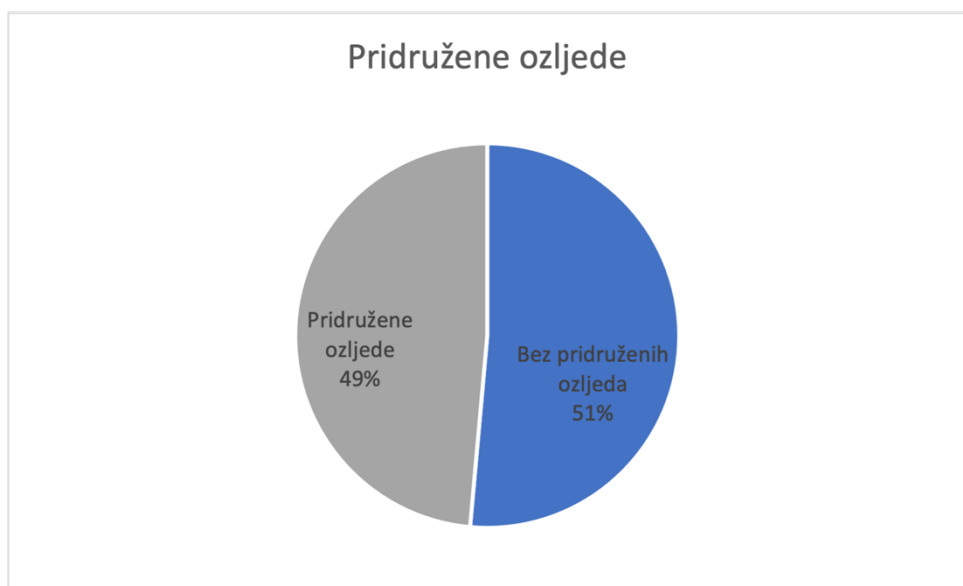
Pacijenti liječeni operativno (n=8)	Ozljeda slezene (n=6)	Ozljeda jetre (n=3)	Ozljeda bubrega (n=2)	Ozljeda gušterače (n=2)	Ozljeda crijeva (n=1)	Ozljeda mezenterija (n=1)
1.	+			+		
2.	+					
3.	+		+			
4.	+	+				
5.		+				
6.					+	+
7.	+	+		+		
8.	+		+			

Ozljeda slezene je u 65% slučajeva liječena neoperativno, a u 35% slučajeva operativno. U 83% slučajeva, ozljeda bubrega liječena je konzervativnim pristupom. Učestalost konzervativno liječene ozljede jetre bio je 62.5%. 50% ozljeda gušterače liječeno je operativno, a 50% konzervativno. Ozljeda crijeva liječena je operativno (*Tablica 8*).

Tablica 8: Udio ne/operativno liječenih pacijenata po svakom pojedinom organu

	Broj pacijenata s dijagnozom ozljede	Broj operativno liječenih	Broj neoperativno liječenih
Ozljeda slezene	17	6 (35%)	11 (65%)
Ozljeda bubrega	12	2 (17%)	10 (83%)
Ozljeda jetre	8	3 (37.5%)	5 (62.5%)
Ozljeda gušterače	4	2 (50%)	2 (50%)
Ozljeda mezenterija	2	1 (50%)	1 (50%)
Ozljeda crijeva	1	1 (100%)	0

Od ukupnog broja pacijenata, pridružene ozljede zabilježene su u 49% (n=17) slučajeva. U 51% (n=18) slučajeva nisu zabilježene pridružene ozljede susjednih niti udaljenih organskih sustava (*Slika 15*). Najčešće pridružene ozljede bile su kontuzija trbušne stijenke i površinska ozljeda glave (29%) (*Tablica 9*).



Slika 15: Prisutnost pridruženih ozljeda

Tablica 9: Pridružene ozljede i njihova učestalost

Pridružene ozljede		Učestalost
Glave i vrata	Površinska ozljeda glave	5/17 (29%)
	Difuzna ozljeda mozga	1/17 (6%)
	Traumatski SAH	1/17 (6%)
	Potres mozga	2/17 (12%)
	Prijelom svoda lubanje	1/17 (6%)
	Fraktura maksile	1/17 (6%)
	Dislokacija zuba	1/17 (6%)
	Prijelom zuba	1/17 (6%)
Prsni koš	Kontuzija prsnog koša	2/17 (12%)
	Ozljeda pluća	2/17 (12%)
	Pleuralni izljev	1/17 (6%)
	Kontuzija parenhima pluća	1/17 (6%)
	Traumatski pneumotoraks	1/17 (6%)
	Višestruki prijelom rebara	1/17 (6%)

	Prijelom prsne kosti	1/17 (6%)
	Prijelom ključne kosti	1/17 (6%)
Abdomen	Kontuzija trbušne stijenke	3/17 (18%)
Zdjelica	Kontuzija donjeg dijela leđa i zdjelice	1/17 (6%)
	Otvorena rana vagine i vulve	1/17 (6%)
Ekstremiteti	Kontuzija ramena i nadlaktice	1/17 (6%)
	Prijelom podlaktice	1/17 (6%)
	Prijelom kostiju zapešća	1/17 (6%)
	Prijelom palca	1/17 (6%)
	Otvorena rana koljena	1/17 (6%)
	Otvorena rana bedra	1/17 (6%)
Ostalo	Prijelom lumbalnog kralješka	1/17 (6%)

Uvidom u povijest bolesti niti u jednog pacijenta nisu zabilježene komplikacije kao posljedica osnovne bolesti ili terapijskog postupka.

Za vrijeme hospitalizacije nije zabilježen niti jedan smrtni ishod.

Testom homogenosti distribucije dobivena je p vrijednost od 0,07697 što znači da ne postoji statistički značajna razlika ($p > 0.05$) u distribuciji mehanizma ozljede po spolu (*Tablica 10*).

Tablica 10: Odnos mehanizma ozljede prema spolu

Mehanizam	Muško (N)	Žensko (N)	p vrijednost
Pad s bicikla	11	0	0,07697
Prometna nesreća	4	4	
Pad s visine	3	2	
Udarac u trbuh	5	3	
Udarac u leđa	3	0	

Testom homogenosti distribucije dobivena je p vrijednost ($p = 0,385$) veća od 0,05 što znači da ne postoji statistički značajna razlika u distribuciji načina liječenja po spolu (*Tablica 11*).

Tablica 11: Odnos načina liječenja prema spolu

Način liječenja	Muško (N,%)	Žensko (N,%)	p vrijednost
Neoperativno	21 (80.77%)	6 (66.67%)	0,385
Operativno	5 (19.23%)	3 (33.33%)	

Testom homogenosti distribucije dobivena p vrijednost ($p=0,00175$) manja je od 0.05 što znači da postoji statistički značajna razlika u distribuciji mehanizma ozljede po načinu liječenja (*Tablica 12*).

Tablica 12: Odnos mehanizma ozljede i načina liječenja

Mehanizam	Neoperativno	Operativno	p vrijednost
Pad s bicikla	9	2	0,001757
Prometna nesreća	2	6	
Pad s visine	5	0	
Udarac u trbuh	8	0	
Udarac u leđa	3	0	

Anova testom dobivena je p vrijednost od 0,167248 ($p>0,05$) što znači da ne postoji statistički značajna razlika u dobi po mehanizmu ozljede (*Tablica 13*).

Tablica 13: Odnos dobi pacijenta po mehanizmu ozljede

Mehanizam	Dob				
	Pad s bicikla	Prometna nesreća	Pad s visine	Udarac u trbuh	Udarac u leđa
N	11	8	5	8	3
Mean	11,09091	9,000	10,000	8,75000	15,66667
SD	3,36019	6,45866	2,82843	3,73210	2,30940
Median	11,000	10,5000	8,000	8,000	17,0000
Minimum	6	1	8	4	13
Maximum	17	16	14	14	17

P vrijednost dobivena t-testom manja je od 0.05 što znači da postoji statistički značajna razlika dobi u odnosu na spol (*Tablica 14*).

Tablica 14: Odnos dobi prema spolu

	Dob		
Spol	Muško	Žensko	p vrijednost
N	26	9	0,002813
Mean	11,57692	6,666667	
SD	3,764817	4,41588	
Median	13	7	
Minimum	4	1	
Maximum	17	16	

P vrijednost dobivena t-testom veća je od 0,05 što znači da ne postoji statistički značajna razlika dobi u odnosu na način liječenja (*Tablica 15*).

Tablica 15: Odnos dobi prema načinu liječenja

	Dob		
Način liječenja	Neoperativno	Operativno	p vrijednost
N	27	8	0,963672
Mean	10,333	10,25	
SD	3,573406	6,964194	
Median	9	14	
Minimum	4	1	
Maximum	17	17	

P vrijednost dobivena Anova testom iznosi 0,06523 ($p > 0.05$). Ne postoji statistički značajna razlika u duljini hospitalizacije po mehanizmu ozljede (Tablica 16).

Tablica 16: Odnos duljine hospitalizacije po mehanizmu ozljede

Mehanizam	Duljina hospitalizacije				
	Pad s bicikla	Prometna nesreća	Pad s visine	Udarac u trbuh	Udarac u leđa
N	11	8	5	8	3
Mean	12,09091	12,87500	12,00000	7,62500	3,33333
SD	6,81842	5,48862	5,83095	3,96187	1,15470
Median	11,0000	14,00000	13,00000	6,50000	4,00000
Minimum	3	4	5	4	2
Maximum	25	22	18	16	4

T-testom je dobivena p vrijednost veća od 0,05 što znači da ne postoji statistički značajna razlika u duljini hospitalizacije u odnosu na spol (Tablica 17).

Tablica 17: Odnos duljine hospitalizacije prema spolu

Spol	Duljina hospitalizacije		p vrijednost
	Muško	Žensko	
N	26	9	0,434299
Mean	10,96154	9,111111	
SD	6,427944	4,648775	
Median	10	8	
Minimum	2	4	
Maximum	25	16	

P vrijednost dobivena t-testom veća je od 0,05 što znači da ne postoji statistički značajna razlika u duljini hospitalizacije u odnosu na način liječenja (*Tablica 18*).

Tablica 18: Odnos duljine hospitalizacije i načina liječenja

Način liječenja	Duljina hospitalizacije		p vrijednost
	Neoperativno	Operativno	
N	27	8	0,107301
Mean	9,592593	13,5	
SD	6,172266	4,535574	
Median	7	14	
Minimum	2	8	
Maximum	25	22	

5. Rasprava

Trauma je najčešći uzrok mortaliteta i morbiditeta u pedijatrijskoj populaciji (1). Abdomen je, po učestalosti, treća anatomska regija pogođena traumom (2). Tupa ozljeda čini 85% slučajeva traume abdomena (4). Cilj ovog istraživanja bio je utvrditi mehanizam ozljede, zastupljenost ozljede pojedinog organa te učinjenu dijagnostičku obradu i način liječenja pedijatrijskih bolesnika hospitaliziranih i liječenih na Klinici za dječju kirurgiju KBC-a Rijeka u periodu od 10 godina. U uzorku od 35 pacijenata, tupa trauma abdomena se znatno češće javljala u dječaka nego u djevojčica, a medijan dobi bio je 10 godina (1-17) što je u korelaciji s literaturom (30,31,34,49,54). U ovom istraživanju zaključeno je da postoji statistički značajna razlika dobi pacijenata muškog i ženskog spola. Tako je medijan dobi za dječake bio 13, a za djevojčice 7 godina (*tablica 14*). Srednja vrijednost dobi za dječake iznosila je $11,58 \pm 3,8$, dok je za djevojčice iznosila $6,67 \pm 4,4$. U literaturi se kao najčešći mehanizam ozljede navode prometne nesreće (8,12). Pacijenti prikazani u ovoj studiji su, u najvećem broju slučajeva, naveli pad s bicikla kao mehanizam ozljede. Traume izazvane padom s bicikla mogu dovesti do teške ozljede abdominalnih organa (12,15). Iako su ozljede padom s bicikla zadobili isključivo dječaci, nije dokazana statistički značajna razlika u mehanizmu ozljede u odnosu na spol pacijenta (*Slika 12*). S obzirom na mali uzorak i na to što u uzorku nije bilo niti jedne djevojčice koja je pala s bicikla, dobivena p vrijednost vrlo je bliska graničnoj ($p=0,05$) što znači da bi značajna razlika ipak mogla postojati. Kao i mehanizam ozljede, tako ni duljina hospitalizacije nije pokazala statistički značajnu razliku ovisno o spolu pacijenta (*Tablica 10 i 17*). Pri padu s bicikla, djeca često zadobiju udarac u truh upravljачem bicikla (15). Ozljede stečene na ovaj način puno češće zahtijevaju operativno liječenje (14). U ovom istraživanju dokazana je

statistički značajna razlika u odnosu mehanizma kojim je ozljeda nastala na odabrani način liječenja (*Tablica 12*). Iako postoji statistički značajna razlika odnosa mehanizma ozljede prema načinu liječenja, dokazano je da nema značajne razlike u duljini hospitalizacije prema mehanizmu kojim je ozljeda nastala (*Tablica 16*). Prilikom udarca u upravljač bicikla najčešće stradava gušterača s učestalošću od 42% do 75% (15). Ozljede tankog crijeva i mezenterija te jetre i slezene također su česta pojava nakon udarca u upravljač bicikla (15). U prikazanom istraživanju, ozljeda slezene najčešća je ozljeda uzrokovana padom s bicikla što nije u korelaciji s literaturom (*Tablica 6*) (15). U najmlađoj dobnoj skupini, prometna nesreća i udarac u trbuh bili su najčešći mehanizmi ozljede (*Slika 11*). Pad s bicikla pokazao se kao najčešći mehanizam ozljede u srednjoj i starijoj dobnoj skupini ispitanika ove studije (*Slika 11*). Iako postoje razlike, dokazano je da nema statistički značajne razlike u dobi pacijenata po mehanizmu ozljede (*Tablica 13*).

Daleko najčešća slikovna dijagnostička pretraga učinjena u pacijenata ove studije je ultrazvuk s učestalošću od 100% (*Tablica 5*). Brzina pregleda, izostanak zračenja i dostupnost prednosti su ultrazvuka koje objašnjavaju njegovu široku primjenu (7). Također, ultrazvukom se može prikazati slobodna tekućina u abdomenu (krv) i ozljeda parenhimatoznih organa (7). 1971. godine učinjena je prva CT snimka, a od 1980-tih CT je postao glavna pretraga u dijagnostici traume abdomena (9). Danas je CT metoda izbora u detekciji ozljede abdominalnih organa s negativnom prediktivnom vrijednošću od 99% (30). U ovoj studiji, CT abdomena učinjen je u 17% slučajeva. Visoka cijena i trajanje, razvoj nefropatije i/ili alergije zbog uporabe kontrastnog sredstva, potreba za sedacijom i izloženost visokim dozama zračenja, Bruhn P. J. i suradnici istaknuli su kao negativne karakteristike CT-a (46). Bahrami-Motlagh H. i suradnici predložili su strategiju „FAST-reFAST-physical exam

findings“ kojom bi smanjili nepotrebno izlaganje djece zračenju (3). Autori sugeriraju da su prisutnost pozitivnog nalaza inicijalnog FAST-a, ponovljenog FAST-a (reFAST) ili prisutnost napetosti abdomena indikacije za CT (3).

Klinički potvrđenu ozljedu abdominalnog organa imalo je 35 pacijenata ove studije. Najčešća ozljeda bila je ozljeda slezene s 39% što korelira s literaturom (31). Prema literaturi, ozljeda jetre gotovo je jednako česta kao i ozljeda slezene (31). U ovoj studiji, ozljeda jetre bila je treća po učestalosti. Ozljeda bubrega nastupila je u 27% pacijenata ove studije. U literaturi je ozljeda bubrega rjeđa s učestalošću od 10% (27). Učestalost ozljede gušterače u prikazanoj studiji (9%) identična je podacima iz literature (<10%) (32). Učestalost ozljede crijeva od 2% niža je od učestalosti opisane u literaturi (1,29).

U 19. stoljeću, tupe i penetrantne traume abdomena liječene su operativno (9,12). Prijelaz s operativnog na neoperativni način liječenja omogućio je razvoj slikovnih dijagnostičkih pretraga, točnije otkriće CT-a (9). U 95% slučajeva, konzervativna terapija je metoda izbora u liječenju tupe traume abdomena (1). U ovoj studiji, ozljeda abdominalnog organa liječena je konzervativno u 77% (n=27) slučajeva, a operativno u 23% (n=8) slučajeva. Dokazano je da nema statistički značajne razlike u načinu liječenja po spolu pacijenta (*Tablica 11*). Također, nije dokazan statistički značajan odnos dobi djeteta niti duljine hospitalizacije na način liječenja (*Tablica 15 i 18*). Ozljeda slezene liječena je neoperativno u 65% slučajeva dok je učestalost konzervativnog liječenja ozljeda slezene u literaturi 95% (*Tablica 8*) (23). Objašnjenje može biti u tome što su u 5 od 6 operativno liječenih pacijenata, uz ozljedu slezene, bile pridružene i ozljede drugih organa (*Tablica 7*). Ozljeda bubrega liječena je neoperativno u 83% slučajeva što korelira s literaturom (25,27). Sve operativno liječene ozljede bubrega bile su udružene s ozljedom slezene

(Tablica 7). U ovoj studiji, u 62.5% slučajeva ozljeda jetre liječena je konzervativno što odstupa od literature koja opisuje učestalosti od 85% što se također može objasniti prisutnošću ozljeda drugih organa (21).

U prvih 48 sati od ozljede slezene može doći do ruptуре slezene s posljedičnim krvarenjem (23). Kao komplikacija ozljede hepatobilijarnog sustava mogu se razviti abscesi, infekcije i kolecistitis (21). Najčešće komplikacije ozljede gušterače su pseudociste i fistule (33). Sekundarne komplikacije prisutne su u 10% do 30% slučajeva te uključuju razvoj pneumonije, pleuralnog izljeva i abdominalnih abscesa (33). U ukupnom uzorku od 35 pacijenata, niti u jednog pacijenta nisu zabilježene komplikacije osnovne bolesti niti terapijskog postupka.

6. Zaključak

Tupa trauma abdomena predstavlja dijagnostički i terapijski izazov u dječjoj kirurgiji. Mehanizam ozljede, kao što je pad s bicikla, naizgled ne mora biti značajan, a može uzrokovati po život opasne ozljede (15). Evaluaciju pacijenata otežava često nespecifična klinička slika, poremećaj stanja svijesti pacijenta, mlađa dob s teškoćama verbalizacije ili prisutnost neurorazvojnih poremećaja (7,23,37). Tragovi na koži djeteta, poput otiska upravljača bicikla i sigurnosnog pojasa, povezani su s teškim abdominalnim ozljedama te se ne smiju zanemariti (15,40). Danas ne postoji jedinstvena dijagnostička pretraga ili laboratorijski test koji bi sa sigurnošću potvrdio ili isključio postojanje ozljede abdominalnog organa. Na temelju anamneze i fizikalnog pregleda postavlja se sumnja na ozljedu abdominalnog organa koja se potvrđuje slikovnim dijagnostičkim metodama (39). Ultrazvuk je najčešće korištena slikovna metoda jer je lako dostupna i nema opasnost od zračenja (7). FAST ultrazvuk ne može prepoznati ozljedu organa no može, na temelju prisutnosti slobodne tekućine u abdomenu, indicirati daljnje slikovne pretrage (3). CT je metoda izbora u dijagnosticiranju ozljede abdominalnih organa (15). U ovom istraživanju dokazano da je postoji povezanost mehanizma ozljede i načina liječenja pacijenata. Tupe ozljede abdomena u većini se slučajeva liječe konzervativno (1,10). Operativno liječenje indicirano je u hemodinamski nestabilnih pacijenata i onih s rupturom šupljeg organa (9).

7. Sažetak

U pedijatrijskoj populaciji, trauma je vodeći uzrok mortaliteta i morbiditeta (1). Tupa trauma abdomena čini 85% svih ozljeda abdomena (4). Anatomske razlike djece i odraslih čine djecu podložnijima tupoj ozljedi abdomena (2). Najčešći mehanizam ozljede su prometne nesreće i pad s bicikla (12). Zbrinjavanje pacijenata s tupom traumom abdomena i posljedičnom ozljedom organa znatno se mijenjalo kroz povijest (9). Tupa trauma abdomena rezultira najčešće ozljedom jetra i slezena (31). Treća je po učestalosti ozljeda bubrega, a četvrta ozljeda gušterače (27,32). Znatno rjeđe se javljaju ozljede crijeva i mezenterija, aorte i nadbubrežne žlijezde (7,29,35). Obrada pacijenta uključuje anamnezu i fizikalni pregled, laboratorijske testove i slikovne pretrage (39). Ultrazvuk je bezopasna i korisna metoda za otkrivanje slobodne tekućine u abdomenu i ozljede parenhimatoznih organa (7). Metoda izbora za potvrdu dijagnoze ozljede abdominalnog organa u hemodinamski stabilnog bolesnika je CT (12,30). Terapijska metoda izbora u 95% pacijenata je konzervativno (neoperativno) liječenje (1,10). Operativno liječenje je indicirano u hemodinamski nestabilnih pacijenata ili onih sa sumnjom na ozljedu šupljeg organa (9,10).

Ključne riječi: Abdominalna ozljeda ; Tupa ozljeda ; Ultrazvuk ;

8. Summary

The leading cause of morbidity and mortality in pediatric population is trauma (1). Blunt abdominal trauma accounts for 85% of all abdominal injuries (4). Anatomical differences between children and adults make children more susceptible to blunt abdominal injury (2). The two most common mechanisms of injury are motor vehicle accidents and bicycle accidents (12). The management of patients with blunt abdominal trauma has changed significantly throughout history (9). Blunt abdominal trauma frequently results in liver and spleen injuries (31). The third most common is kidney injury and the fourth is pancreatic injury (27,32). Bowel and mesenteric injury, aortic and adrenal gland injury are rare (7,29,35). Patient treatment includes patient's history and physical examination, laboratory tests, and diagnostic imaging (39). Ultrasound is useful for detecting free fluid in the abdomen and parenchymal organ injuries (7). The diagnostic method of choice for detecting abdominal organ injury, in hemodynamically stable patient, is CT (12,30). The treatment modality in 95% of patients is conservative (non-operative) treatment (1,10). Surgical treatment is indicated in hemodynamically unstable patients or those with suspected hollow organ injury (9,10).

Key words: Abdominal Injury ; Blunt Injury ; Diagnostic Ultrasound ;

9. Literatura

1. Lynch T, Kilgar J, Al Shibli A. Pediatric Abdominal Trauma. *Curr Pediatr Rev.* 2018;14(1):59-63.
2. Le MTP, Herrmann J, Groth M, Reinshagen K, Boettcher M. Traumatic Gallbladder Perforation in Children - Case Report and Review. *Rofo.* 2021. English. doi: 10.1055/a-1339-1904.
3. Bahrami-Motlagh H, Hajijoo F, Mirghorbani M, SalevatiPour B, Haghighimorad M. Test characteristics of focused assessment with sonography for trauma (FAST), repeated FAST, and clinical exam in prediction of intra-abdominal injury in children with blunt trauma. *Pediatr Surg Int.* 2020;36(10):1227-1234.
4. Odia OA, Yorkgitis B, Gurien L, Hendry P, Crandall M, Skarupa D, et al. An evidence-based algorithm decreases computed tomography use in hemodynamically stable pediatric blunt abdominal trauma patients. *Am J Surg.* 2020;220(2):482-488.
5. Callahan K, Knight LD. The Pancreas in Child Abuse. *Acad Forensic Pathol.* 2018;8(2):219-238.
6. Božić A, Bašković M, Tripalo Batoš A, Župančić B. Radiološke metode u dijagnostici tupe traume abdomena dječje dobi. *Acta medica Croatica.* 2018;72 (3), 333-343.
7. Miele V, Piccolo CL, Trinci M, Galluzzo M, Ianniello S, Brunese L. Diagnostic imaging of blunt abdominal trauma in pediatric patients. *Radiol Med.* 2016;121(5):409-30.
8. Wegner S, Colletti JE, Van Wie D. Pediatric blunt abdominal trauma. *Pediatr Clin North Am.* 2006;53(2):243-56.

9. Leppäniemi A. Nonoperative management of solid abdominal organ injuries: From past to present. *Scand J Surg.* 2019;108(2):95-100.
10. Karadeniz Cerit K, Ergelen R, Abdullayev T, Tuğtepe H, Dağlı TE, Kıyan G. The effectiveness of non-operative treatment in high-grade liver and spleen injury in children. *Ulus Travma Acil Cerrahi Derg.* 2018;24(6):569-574.
11. Carter KW, Moulton SL. Pediatric abdominal injury patterns caused by "falls": A comparison between nonaccidental and accidental trauma. *J Pediatr Surg.* 2016;51(2):326-8.
12. Rance CH, Singh SJ, Kimble R. Blunt abdominal trauma in children. *J Paediatr Child Health.* 2000;36(1):2-6.
13. Adam J, De Luigi AJ. Blunt Abdominal Trauma in Sports. *Curr Sports Med Rep.* 2018;17(10):317-319.
14. Grosek J, Čebroň Ž, Janež J, Tomažič A. Bicycle handlebar injury in a child resulting in complex liver laceration with massive bleeding and bile leakage: A case report. *Int J Surg Case Rep.* 2020;72:386-390.
15. Biyyam DR, Hwang S, Patel MC, Bardo DME, Bailey SS, Youssfi M. CT Findings of Pediatric Handlebar Injuries. *Radiographics.* 2020;40(3):815-826.
16. Garrett JW, Braunstein PW. The seat belt syndrome. *J Trauma.* 1962;2:220-38.
17. Sivit CJ, Taylor GA, Newman KD, Bulas DI, Gotschall CS, Wright CJ, et al. Safety-belt injuries in children with lap-belt ecchymosis: CT findings in 61 patients. *AJR Am J Roentgenol.* 1991;157(1):111-4.
18. Schonfeld D, Lee LK. Blunt abdominal trauma in children. *Curr Opin Pediatr.* 2012;24(3):314-8.
19. Machi JM, Gyuro J, Losek JD. Superman play and pediatric blunt abdominal trauma. *J Emerg Med.* 1996;14(3):327-30.

20. Cooper A, Floyd T, Barlow B, Niemirska M, Ludwig S, Seidl T, et al. Major blunt abdominal trauma due to child abuse. *J Trauma*. 1988;28(10):1483-7.
21. van As AB, Millar AJ. Management of paediatric liver trauma. *Pediatr Surg Int*. 2017;33(4):445-453.
22. Jaggard MK, Johal NS, Choudhry M. Blunt abdominal trauma resulting in gallbladder injury: a review with emphasis on pediatrics. *J Trauma*. 2011;70(4):1005-10.
23. Coccolini F, Montori G, Catena F, Kluger Y, Biffi W, Moore EE, et al. Splenic trauma: WSES classification and guidelines for adult and pediatric patients. *World J Emerg Surg*. 2017;18;12:40.
24. Ardley R, Carone L, Smith S, Spreadborough S, Davies P, Brooks A. Blunt splenic injury in children: haemodynamic status key to guiding management, a 5-year review of practice in a UK major trauma centre. *Eur J Trauma Emerg Surg*. 2019;45(5):791-799.
25. Mohamed AZ, Morsi HA, Ziada AM, Habib EM, Aref AM, Kotb EA, et al. Management of major blunt pediatric renal trauma: single-center experience. *J Pediatr Urol*. 2010;6(3):301-5.
26. Ishida Y, Tyroch AH, Emami N, McLean SF. Characteristics and Management of Blunt Renal Injury in Children. *J Emerg Trauma Shock*. 2017;10(3):140-145.
27. Okur MH, Arslan S, Aydogdu B, Arslan MS, Goya C, Zeytun H, et al. Management of high-grade renal injury in children. *Eur J Trauma Emerg Surg*. 2017;43(1):99-104.
28. Haider F, Al Awadhi MA, Abrar E, Al Dossari M, Isa H, Nasser H, et al. Pancreatic injury in children: a case report and review of the literature. *J Med Case Rep*. 2017;11(1):217.

29. Jones VS, Soundappan SV, Cohen RC, Pitkin J, La Hei ER, Martin HC, et al. Posttraumatic small bowel obstruction in children. *J Pediatr Surg.* 2007;42(8):1386-8.
30. Spijkerman R, Bulthuis LCM, Hesselink L, Nijdam TMP, Leenen LPH, de Bruin IGJM. Management of pediatric blunt abdominal trauma in a Dutch level one trauma center. *Eur J Trauma Emerg Surg.* 2020 Feb 11. doi: 10.1007/s00068-020-01313-4.
31. Zeeshan M, Hamidi M, O'Keeffe T, Hanna K, Kulvatunyou N, Tang A, et al. Pediatric Liver Injury: Physical Examination, Fast and Serum Transaminases Can Serve as a Guide. *J Surg Res.* 2019;242:151-156.
32. Kopljar M, Ivandić S, Mesić M, Bakota B, Žiger T, Kondža G, et al. Operative versus non-operative management of blunt pancreatic trauma in children: Systematic review and meta-analysis. *Injury.* 2020:S0020-1383(20)30109-1.
33. Antonsen I, Berle V, Søreide K. Blunt pancreatic injury in children. *Tidsskr Nor Laegeforen.* 2017;137(17). English, Norwegian.
34. Englum BR, Gulack BC, Rice HE, Scarborough JE, Adibe OO. Management of blunt pancreatic trauma in children: Review of the National Trauma Data Bank. *J Pediatr Surg.* 2016;51(9):1526-31.
35. Hamill JK, Ramson DM, Davies-Payne D, Sawyer MC, Evans S. Blunt abdominal aortic injury in children associated with lap belts. *ANZ J Surg.* 2021;91(6):E401-E402.
36. Begossi G, Danielson PD, Hirsh MP. Transection of the stomach after blunt injury in the pediatric population. *J Pediatr Surg.* 2007;42(9):1604-7.

37. Chardoli M, Rezvani S, Mansouri P, Naderi K, Vafaei A, Khorasanizadeh M, et al. Is it safe to discharge blunt abdominal trauma patients with normal initial findings?. *Acta Chir Belg.* 2017;117(4):211-215.
38. Holmes JF, Sokolove PE, Brant WE, Palchak MJ, Vance CW, Owings JT, et al. Identification of children with intra-abdominal injuries after blunt trauma. *Ann Emerg Med.* 2002;39(5):500-9.
39. Naik-Mathuria B, MD. Liver, spleen, and pancreas injury in children with blunt abdominal trauma. U: UpToDate, Torrey SB ed. UpToDate. Waltham, MA: UpToDate; 2020.
40. Raveenthiran V. The London sign (patterned bruising of blunt abdominal trauma). *J Pediatr Surg.* 2018;53(6):1252-1253.
41. Stefanović B, Karamarković AP, Lončar Z, Mijatović S, Stefanović B, Jeremić V. Dvovremensko krvarenje kod bolesnika sa povredom slezene. *Act Chir Iugosl.* 2002;49(3):55-61.
42. Buhaş CL, Mihalache GC, Judea-Pusta CT, Daina LG, Muşiu G, Buhaş BA, et al. The importance of the histopathological examination in establishing the diagnosis of delayed splenic rupture. Report of a case and literature review. *Rom J Morphol Embryol.* 2019;60(1):281-286.
43. Šoša T, Sutlić Ž, Stanec Z, Tonković I et al. *Kirurgija.* Zagreb: Naklada Ljevak; 2007.
44. Belyaev O, Tcholakov O, Uhl W. A traumatic pancreatic transection despite a child safety seat. *Acta Chir Belg.* 2017;117(3):196-199.
45. Ruszinkó V, Willner P, Oláh A. Pancreatic injury from blunt abdominal trauma in childhood. *Acta Chir Belg.* 2005;105(3):283-6.

46. Bruhn PJ, Østerballe L, Hillingsø J, Svendsen LB, Helgstrand F. Posttraumatic levels of liver enzymes can reduce the need for CT in children: a retrospective cohort study. *Scand J Trauma Resusc Emerg Med.* 2016;24(1):104.
47. Calder BW, Vogel AM, Zhang J, Mauldin PD, Huang EY, Savoie KB, et al. Focused assessment with sonography for trauma in children after blunt abdominal trauma: A multi-institutional analysis. *J Trauma Acute Care Surg.* 2017;83(2):218-224.
48. Retzlaff T, Hirsch W, Till H, Rolle U. Is sonography reliable for the diagnosis of pediatric blunt abdominal trauma?. *J Pediatr Surg.* 2010;45(5):912-5.
49. Nellensteijn DR, Greuter MJ, El Mounni M, Hulscher JB. The Use of CT Scan in Hemodynamically Stable Children with Blunt Abdominal Trauma: Look before You Leap. *Eur J Pediatr Surg.* 2016;26(4):332-5.
50. Zagory JA, Dossa A, Golden J, Jensen AR, Goodhue CJ, Upperman JS, et al. Re-evaluation of liver transaminase cutoff for CT after pediatric blunt abdominal trauma. *Pediatr Surg Int.* 2017;33(3):311-316.
51. Camp EA, Cruz AT, Sheno RP. Obesity is associated with a reduced odds for blunt intra-abdominal injuries in children. *Obes Res Clin Pract.* 2020;14(1):54-59.
52. Sureka B, Bansal K, Arora A. Pneumoperitoneum: What to look for in a radiograph?. *J Family Med Prim Care.* 2015;4(3):477-8.
53. Richardson JD, Belin RP, Griffen WO Jr. Blunt abdominal trauma in children. *Ann Surg.* 1972;176(2):213-6.
54. Karam O, La Scala G, Le Coultre C, Chardot C. Liver function tests in children with blunt abdominal traumas. *Eur J Pediatr Surg.* 2007;17(5):313-6.

10. Životopis

Nikolina Golem rođena je 19. rujna 1996. godine u Zagrebu. Osnovnu školu Augusta Harambašića, osnovnu glazbenu školu Pavla Markovca, smjer klavir i XV gimnaziju završila je u Zagrebu. Medicinski fakultet Sveučilišta u Rijeci upisala je 2015. godine. Od stranih jezika raspolaže znanjem engleskog i njemačkog jezika. Od 2016. godine do danas je demonstrator na Zavodu za anatomiju, a od 2020. godine je i voditelj demonstratora. Također, od 2016. godine je demonstrator u Kabinetu vještina na Katedri za anesteziologiju, reanimatologiju i intenzivno liječenje. Od 2017. godine je aktivan član studentske udruge FOSS MedRi u sklopu koje je bila član Odbora za kvalitetu Medicinskog fakulteta u akademskoj godini 2019./20. Od 2017. godine volontirala je u sklopu projekta Teddy Bear Hospital. Član je Organizacijskog odbora Kongresa hitne medicine od 2018. godine, a od 2019. preuzima ulogu voditelja projekta. U akademskoj godini 2020./21. član je Studentskog zbora Medicinskog fakulteta te vrši funkciju Zamjenika predstavnika generacije 2015./16. Kao član Studentskog zbora bila je i član Fakultetskog vijeća.